ОРИГИНАЛЬНЫЕ СТАТЬИ
ORIGINAL ARTICLES

Оригинальная статья
УДК617.7-0071.5
DOI: https://doi.org/10.25276/2410-1257-2026-2-6-13

Травматические макулярные отверстия у пациентов с боевой закрытой травмой глаза

А.Н. Куликов, Е.К. Гладышева, Д.С. Мальцев
ФГБВОУ ВО «Военно-медицинская академия им. С.М. Кирова», Санкт-Петербург, Россия

РЕФЕРАТ

Цель. Проанализировать частоту встречаемости и клинические признаки травматических макулярных отверстий (ТМО) у пациентов с боевой закрытой травмой глаза.

Материал и методы. Проведен анализ медицинской документации и электронной базы данных для выявления пациентов с боевой закрытой травмой глаза. Анализ клинических признаков ТМО осуществлен на основе оптической когерентной томографии (ОКТ) и ОКТ-ангиографии (ОКТ-А). Данные закодированы в бинарную систему, проведен иерархический кластерный анализ.

Результаты. В результате анализа 161 пациента (161 глаз) с закрытой травмой глаза было выявлено 16 (10%) случаев ТМО. Средний возраст пациентов составил 30,0±2,5 года. Срок с момента получения травмы составил 10,7±5,3 дня. Минимальный размер ТМО в горизонтальном меридиане представлен медианой с интерквартильным размахом и составил 455 [270; 716] мкм. Острота зрения в среднем — 0,1±0,16. В контрольную группу были включены 12 глаз 12 мужчин, средний возраст 28,0±3,3 года. Средний показатель площади перфузии хориокапилляриса в здоровых глазах и глазах с ТМО составил 22,4±2,8 и 19,9±3,2 мм^2 соответственно (p<0,001). На основании кластерного анализа признака наружной ретинальной атрофии было выделено 3 типовые клинические формы: 1) ТМО с секторальной атрофией; 2) ТМО «атрофическое»; 3) ТМО с сохранной нейросенсорной сетчаткой.

Заключение. ТМО — одно из типовых клинических проявлений боевой закрытой травмы глаза с частотой встречаемости 10%. Характерные клинические признаки ТМО включают атрофические изменения наружной сетчатки и пигментного эпителия сетчатки по краям разрыва, вызванные повреждением сосудистой оболочки. Клинические формы ТМО могут классифицироваться на основании наличия наружной ретинальной атрофии.

Ключевые слова: *закрытая травма глаза, травматическое макулярное отверстие, боевая травма глаза, оптическая когерентная томография, оптическая когерентная томография-ангиография*

Для цитирования: Куликов А.Н., Гладышева Е.К., Мальцев Д.С. Травматические макулярные отверстия у пациентов с боевой закрытой травмой глаза. *Точка зрения. Восток–Запад.* 2026;13 (2): 6–13. https://doi.org/10.25276/2410-1257-2026-2-6-13

Автор, ответственный за переписку: Гладышева Екатерина Константиновна, Woodstoree@ya.ru

Original article

Traumatic macular holes secondary to closed globe combat injury

A.N. Kulikov, E.K. Gladysheva, D.S. Maltsev
Department of Ophthalmology, Military Medical Academy, St. Petersburg, Russia

ABSTRACT

Objective. To analyze the frequency and clinical features of traumatic macular holes (TMH) secondary to closed globe combat injury.

Material and methods. A review of medical records and an electronic database was conducted to identify patients with combat-related closed globe ocular trauma. Analysis of TMH clinical features was based on optical coherence tomography (OCT) and OCT angiography (OCTA). Data were encoded into a binary system, and hierarchical cluster analysis was performed.

Results. Analysis of 161 patients (161 eyes) with closed globe trauma revealed 16 (10%) cases of TMH. The mean patient age was 30.0±2.5 years. The time since injury was 10.7±5.3 days. The minimum TMH size along the horizontal meridian was presented as median with interquartile range and measured 455 [270; 716] μm. Mean visual acuity was 0.1±0.16. The control group comprised 12 eyes of 12 male subjects with a mean age of 28.0±3.3 years. The mean choriocapillaris perfusion area in healthy eyes and in eyes with TMH was 22.4±2.8 mm^2 and 19.9±3.2 mm^2, respectively (p<0.001). Based on cluster analysis of the feature outer retinal atrophy, three distinct clinical forms were identified: 1) TMH with sectoral atrophy; 2) «Atrophic» TMH; 3) TMH with preserved neurosensory retina.

© Куликов А.Н., Гладышева Е.К., Мальцев Д.С., 2026

Conclusion. TMH is a common clinical manifestation of combat-related closed globe ocular trauma, with a frequency of up to 10%. Characteristic clinical features of TMH include atrophic changes in the outer retina and retinal pigment epithelium at the edges of the break, caused by choroidal injury. Clinical forms of TMH can be classified based on the presence of outer retinal atrophy.

Keywords: *closed globe injury, traumatic macular hole, combat ocular trauma, optical coherence tomography, optical coherence tomography angiography*

For citation: Kulikov A.N., Gladysheva E.K., Maltsev D.S. Traumatic macular holes secondary to closed globe combat injury. *Point of view. East–West.* 2026;13(2): 6–13. https://doi.org/10.25276/2410-1257-2026-2-6-13
Corresponding author: Ekaterina K. Gladysheva, Woodstoree@ya.ru

ВВЕДЕНИЕ

Травматическое макулярное отверстие (ТМО) — полнослойный дефект нейросенсорной сетчатки в фовеа, возникший в результате травматического воздействия на глазное яблоко, обычно без нарушения целостности его фиброзной оболочки [1]. ТМО в большинстве случаев не сопровождаются задней отслойкой стекловидного тела [2], поскольку в основном наблюдаются у молодых пациентов [3] и имеют тенденцию к самостоятельному закрытию в течение нескольких месяцев (3–6 месяцев, самопроизвольное закрытие наблюдалось с частотой от 10,7 до 44,4% в различных группах) [4–6]. Хотя макулярные разрывы, вызванные боевой травмой, относятся к травматическим, они имеют специфический механизм возникновения, обычно связанный с минно-взрывным характером повреждения, что потенциально может обуславливать особенности клинической картины. При этом характеристики ТМО, полученных в результате боевой травмы, имеют широкую вариативность патологических изменений в ткани сетчатки и сосудистой оболочки.

ЦЕЛЬ

Проанализировать частоту встречаемости ТМО в структуре боевой закрытой травмы глаза и их клинические особенности.

МАТЕРИАЛ И МЕТОДЫ

В данное исследование были включены пациенты с боевой закрытой травмой глаза, для которых был доступен анализ внутренней электронной базы данных, диагностических изображений и медицинской документации, и здоровые добровольцы соответствующего возраста. Исследование было одобрено Локальным этическим комитетом Военно-медицинской академии им. С.М. Кирова (№287 акта Локального этического комитета) и проведено в соответствии со стандартами Хельсинкской декларации.

Критериями включения в исследование были: документально подтвержденный факт боевой закрытой травмы глаза, наличие полнослойного дефекта нейросенсорной сетчатки в фовеа, выявляемого на оптической когерентной томографии (ОКТ). Критерии исключения (в том числе для здоровых добровольцев): низкое качество ОКТ-изображений (Q<7), наличие существенных артефактов сканирования, препятствующих надежной интерпретации изменений и оценке перфузии хориокапилляриса, снижение прозрачности оптических сред.

Всем пациентам выполнено стандартное офтальмологическое обследование (визометрия, биомикроскопия, офтальмоскопия, тонометрия) и ОКТ на томографе SOLIX (Optovue, Fremont, США). Исследование включало протокол ОКТ-ангиографии (ОКТ-А) 6,4×6,4 мм для оценки структурных изменений сетчатки и сосудистой оболочки путем последовательного просмотра всех кросс-секционных сканов, а также анфас-изображений. Перфузию хориокапилляриса оценивали в стандартном пласте хориокапилляриса инструментом «flow» в окружности радиусом 3 мм от центра макулы. Для оценки перфузии использовали автоматически генерируемый показатель площади перфузии. Протокол Full Range Retina 16 мм, центрированный через фовеа, с контрастированием стекловидного тела был использован для оценки преретинального стекловидного тела. Исследования выполнены на фоне медикаментозного мидриаза (тропикамид 0,5%).

Клинические характеристики на глазах с ТМО, оцениваемые по данным ОКТ/ОКТ-А, включали *(рис. 1)*:

1. Прилежание задней гиалоидной мембраны и состояние премакулярной сумки (оценивалась как отсутствие/деформация гипорефлективной области эллипсоидной формы над центром макулы).
2. Наличие складчатости внутренних слоев сетчатки (оценивались на анфас-изображении внутренней сетчатки как складчатость и на кросс-секционных сканах как волнообразная структура внутренних слоев).
3. Интраретинальные кисты по краям ТМО (гипорефлективные полости в наружном и внутреннем ядерном слое).
4. Атрофия наружной сетчатки (потеря наружного ядерного слоя, наружной пограничной мембраны (НПМ), зоны эллипсоида и зоны интердигитации).
5. Атрофия наружной сетчатки, вовлекающая край макулярного отверстия (потеря толщины наружного ядерного слоя, потеря НПМ, зоны эллипсоида и интердигитации, край ТМО имеет «остроугольный профиль»).
6. Атрофия пигментного эпителия сетчатки (ПЭС) (потеря рефлективности с гипертрансмиссией сигнала в сосудистую оболочку).
7. Разрывы сосудистой оболочки (нарушение равномерности контура ПЭС, нерегулярность толщины хориоидеи с линейной структурой наанфас-изображении).
8. Субретинальная жидкость (гипорефлективное пространство между нейросенсорной сетчаткой и ПЭС), субретинальное кровоизлияние (гиперрефлективное содержимое под нейросенсорной сетчаткой).

Полученные клинические данные оценены для квадрантов ETDRS (каждый по 90°) и закодированы в би-

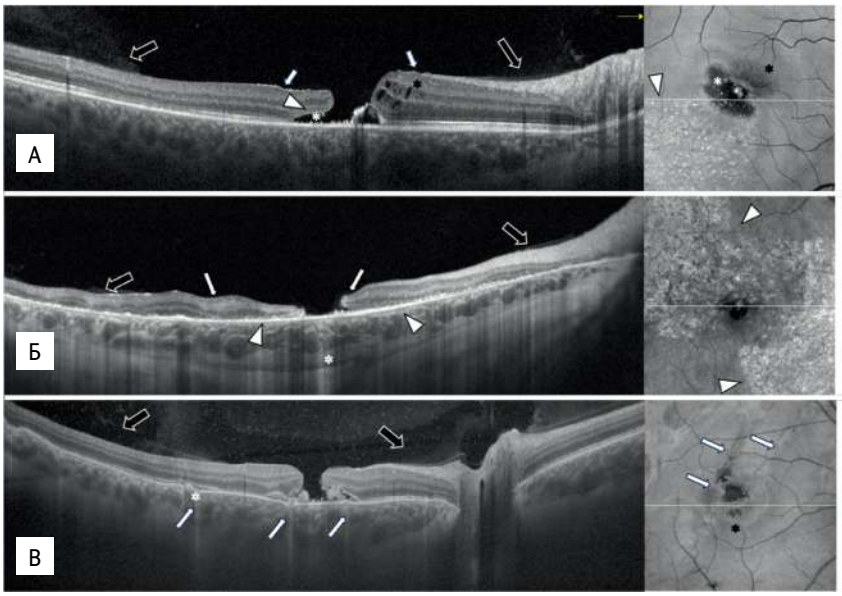

Рис. 1. Клинические признаки травматических макулярных отверстий по данным оптической когерентной томографии-ангиографии: А. В-скан и соответствующее анфас-изображение, демонстрирующие адгезию стекловидного тела, отсутствие премакулярной сумки (черные стрелки), складчатость внутренней сетчатки (белые стрелки), интраретинальные кисты (черная звездочка), субретинальную жидкость (белая звездочка) и наружную ретинальную атрофию (наконечник стрелки). Б. В-скан и соответствующее анфас-изображение, демонстрирующие адгезию стекловидного тела, отсутствие премакулярной сумки (черные стрелки), складчатость внутренней сетчатки (белые стрелки), полную наружную ретинальную атрофию (наконечник стрелки) и штриховидную гипертрансмиссию (белая звездочка). В. В-скан и соответствующее анфас-изображение, демонстрирующее адгезию стекловидного тела (черные стрелки), разрывы сосудистой оболочки (белые стрелки), субретинальное кровоизлияние (звездочка), интраретинальные кисты (черная звездочка)

Fig. 1. Clinical features of traumatic macular holes on optical coherence tomography angiography: A. B-scan and corresponding en face image demonstrating vitreous adhesion, absence of a premacular bursa (black arrows), inner retinal folding (white arrows), intraretinal cysts (black asterisk), subretinal fluid (white asterisk), and outer retinal atrophy (arrowhead). Б. B-scan and corresponding en face image demonstrating vitreous adhesion, absence of a premacular bursa (black arrows), inner retinal folding (white arrows), complete outer retinal atrophy (arrowhead), and streak hypertransmission (white asterisk). B. B-scan and corresponding en face image demonstrating vitreous adhesion (black arrows), choroidal ruptures (white arrows), subretinal hemorrhage (asterisk), and intraretinal cysts (black asterisk)

нарную систему как наличие/отсутствие признака. Проведен кластерный анализ для выявления классов ТМО и характеризующих признаков. Анализ представлен в виде дендрограммы. Для каждого кластера определены сила связи и значимость принадлежности признаков с использованием точного критерия Фишера и анализом стандартизированных остатков. Группа пациентов с ТМО представлена по остроте зрения на момент обследования, по срокам от момента травмы, по частоте возникновения ТМО в структуре закрытой травмы глаза, а также по размеру ТМО.

Полученные результаты проанализированы с помощью программы SPSS Statistica V. 26.0 (IBM, Armonk, США). Данные проверены на нормальность распределения с помощью теста Колмогорова–Смирнова и представлены как среднее ± стандартное отклонение или медиана с интерквартильным размахом. Для сравнения площади перфузии хориокапилляриса в глазах с ТМО и в контрольной группе использовали односторонний t-тест.

РЕЗУЛЬТАТЫ

В исследование было включено 16 мужчин (16 глаз), что составило 10% в структуре закрытой боевой травмы. Острота зрения составила в среднем 0,1±0,16, возраст — 30,0±2,5 года.

В 6 случаях (37,5%) срок от травмы составил менее 10 дней, в 10 случаях (62,5%) — от 10 до 24 дней. В среднем срок с момента получения травмы до обследования составил 10,7±5,3 дня. Минимальный размер ТМО в горизонтальном меридиане представлен как медиана с интерквартильным размахом и составил 455 [270; 716] мкм.

В 14 случаях визуализировались травматические дефекты сетчатки и сосудистой оболочки на средней и дальней периферии (зона прямого травматического воздействия). В 2 случаях была обнаружена обширная зона контузионной атрофии в заднем полюсе, вероятно, сформированная по механизму противоудара.

Во всех 16 случаях визуализировалась прилежащая задняя гиалоидная мембрана и в 12 случаях — деформация премакулярной сумки *(рис. 2)*. При анализе анфас-изображений при смещении пласта сегментации на внутреннюю пограничную мембрану (ВМП) в 16 случаях выявлялась складчатость внутренней сетчатки различной выраженности *(рис. 3)*. В 1 случае был выявлен эпиретинальный фиброз.

В контрольную группу были включены 12 глаз 12 мужчин, возраст в среднем — 28,0±3,3 года. Показатель площади перфузии хориокапилляриса в здоро-

Таблица 1

Частота встречаемости различных ОКТ-признаков при травматическом макулярном отверстии

Table 1

Frequency of various OCT findings in traumatic macular hole

Признак Feature	Частота, n (%) Frequency, n (%)
Атрофия ПЭС/постконтузионная атрофия Retinal pigment epithelium atrophy/post-contusional atrophy	11 (68)
Субретинальное кровоизлияние Subretinal hemorrhage	7 (44)
Разрыв сосудистой оболочки Choroidal rupture	7 (44)
Потеря премакулярной сумки Loss of the premacular bursa	12 (75)
Атрофия краев разрыва Atrophy of the hole edges	10 (63)
Интраретинальная жидкость, 1–2 сектора Intraretinal fluid, 1–2 quadrants	7 (44)
Интраретинальная жидкость, 3–4 сектора Intraretinal fluid, 3–4 quadrants	3 (19)
Субретинальная жидкость Subretinal fluid	4 (25)
Складки внутренней поверхности сетчатки Inner retinal surface folds	16 (100)

вых глазах и глазах с ТМО составил в среднем 22,4±2,8 и 19,8±2,2 мм^2 соответственно (p<0,001) *(рис. 4)*.

Кластерный анализ показал наличие 3 кластеров ТМО, различающихся по состоянию краев макулярного отверстия *(рис. 5)*.

Первый кластер включал 2 случая ТМО с явлениями полной наружной ретинальной атрофии во всех 4 секторах ETDRS *(рис. 1)*. Ключевыми признаками в этом кластере были полная наружная ретинальная атрофия с гипертрансмиссией сигнала ОКТ во всех квадрантах с вовлечением края ТМО. Таким образом, во всех случаях (100%) этого кластера наблюдали атрофию наружной сетчатки и ПЭС с захватом фовеа. Такие признаки, как разрывы сосудистой оболочки, субретинальная жидкость/кровоизлияние или интраретинальные кистозные полости, в этом кластере не выявлялись (0%).

Во второй кластер были включены случаи ТМО (n=7) с секторальными явлениями наружной ретинальной атрофии в одном или двух секторах карты ETDRS *(рис. 1)*. Кластероопределяющие признаки в этой группе включали атрофию ПЭС, атрофию наружной сетчатки и наличие интраретинальных кист по краю разрыва. С высокой частотой также определялись: секторальная атрофия наружной сетчатки и ПЭС (100%), секторальные интраретинальные кисты (85,7%) и атрофический край макулярного отверстия (70%). Сохранность слоистой структуры края макулярного отверстия (как отсутствие атрофических изменений) и субретинальная жидкость встречались относительно часто — в 46,2 и 57,1% соответственно. Разрывы сосудистой оболочки и субретинальное кровоизлияние были менее характерны для этой группы — 32,3%.

Кластер 3 включил 7 случаев ТМО с преобладанием сохранной структуры нейросенсорной сетчатки (изменения нейросенсорной сетчаткой менее 1 сектора ETDRS) *(рис. 1)*. Кластероопределяющие признаки включали сохранность слоя наружных сегментов фоторецепторов, зоны интердигитации, эллипсоида и НПМ. Интраретинальные кисты во всех 4 квадрантах (100%) были наиболее характерным признаком в этом кластере. Относительно часто встречалась сохранность слоистой структуры краев ТМО — 53,8%, разрывы сосудистой оболочки и субретинальное кровоизлияние — 67,7%. Атрофия ПЭС (33,3%), интраретинальные кисты секторально (14,3%), атрофия наружной сетчатки с захватом фовеа (0%) определялись редко.

ОБСУЖДЕНИЕ

В этом исследовании была выявлена высокая частота встречаемости травматических макулярных разрывов при закрытой боевой травме глаза, которая, несмотря на модификацию поражающих факторов современного оружия, сохраняется на уровне, сопоставимом с ранее опубликованными данными, и достигает 10%. Ключевыми характеристиками ТМО являются атрофические изменения нейросенсорной сетчатки по краям разрыва, снижение перфузии хориокапилляриса и сохранность адгезии стекловидного тела с травматическими изменениями его преретинальных слоев.

В настоящий момент ТМО не имеют полного описания механизма формирования и клинической классификации, как у идиопатических макулярных отвер-

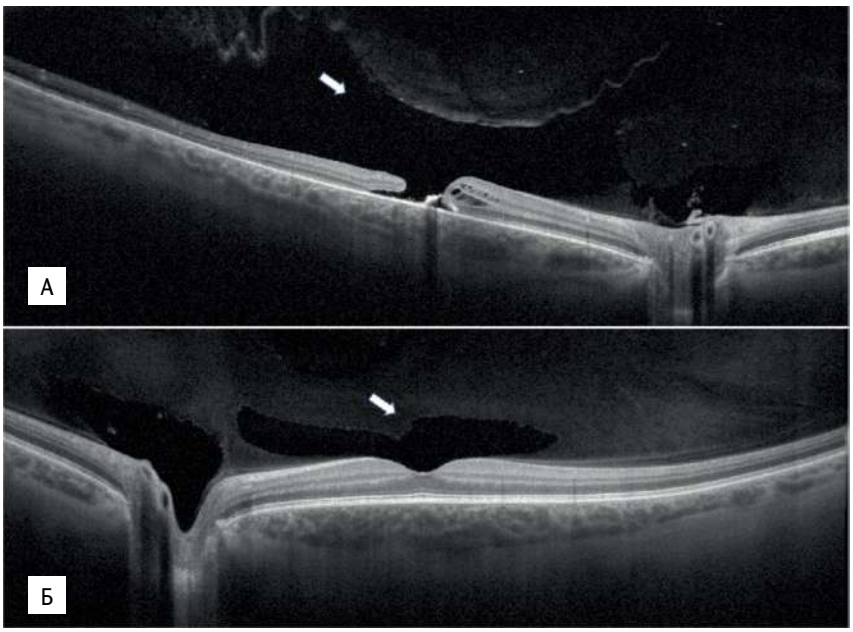

Рис. 2. Кросс-секционный скан через центр макулы травмированного и парного здорового глаза одного пациента, демонстрирующий состояние преретинального отдела стекловидного тела на фоне травматического макулярного отверстия: А. Травмированный правый глаз, визуализируется обширное гипорефлективное пространство, деформация премакулярной сумки (белая стрелка), стекловидное тело прилежит. Б. Парный здоровый левый глаз, визуализируется премакулярная сумка (белая стрелка), структура стекловидного тела сохранена

Fig. 2. Cross-sectional scan through the macula center of the traumatized and fellow healthy eye of the same patient, demonstrating the state of the preretinal vitreous in traumatic macular hole: A. Traumatized right eye: An extensive hyporeflective space is visualized, with deformation of the premacular bursa (white arrow). The vitreous body is attached. Б. Fellow healthy left eye: The premacular bursa is visualized (white arrow). The vitreous structure is preserved

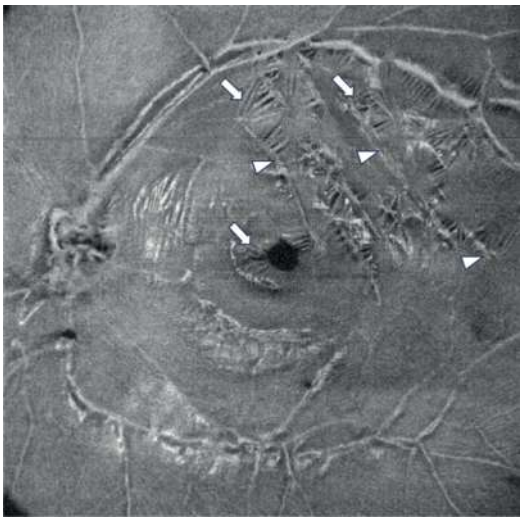

Рис. 3. Складчатость внутренней поверхности сетчатки на фоне травматического макулярного отверстия. Горизонтально ориентированные складки внутренней поверхности сетчатки отмечены белыми стрелками. Вертикальные складки, соответствующие направлению разрывов сосудистой оболочки, отмечены белыми наконечниками стрелки

Fig. 3. Inner retinal surface folding in traumatic macular hole. Horizontally oriented folds of the inner retinal surface are indicated by white arrows. Vertical folds, corresponding to the direction of choroidal ruptures, are marked by white arrowheads

стий. Это обусловлено тем, что травматические изменения уникальны в каждом индивидуальном случае, что затрудняет унификацию клинической картины. ТМО, полученные в результате боевой травмы, исследованы еще меньше, так как они редко встречаются в мирное время, а на этапах медицинской эвакуации отсутствуют диагностические приборы для обследования пациентов с ТМО. Все это делает накопление клинических данных для обобщения и выявления причинно-следственных связей затруднительным. В нашем исследовании изучение морфологических характеристик ТМО с помощью ОКТ/ОКТ-А позволяет лучше понять структурные особенности ТМО, которые следует оценивать для прогнозирования и понимания функционального исхода.

Кластерный анализ показал три клинических варианта ТМО, отличающиеся друг от друга степенью атрофических изменений нейросенсорной сетчатки и ПЭС. Первый (самый малочисленный) кластер представлен пациентами с полной наружной ретинальной атрофией, захватывающей края макулярного разрыва во всех квадрантах. Для данной группы характерно отсутствие разрывов сосудистой оболочки, отсутствие кистозных полостей по краю разрыва, отсутствие субретинального кровоизлияния, нарушение слоистой структуры сетчатки, диффузная потеря фоторецепторов. Данные ТМО, вероятно, имеют наиболее неблагоприятный прогноз функционального восстановления из-за выраженных анатомических изменений нейросенсорной сетчатки в макуле, могут не требовать хирургического вмешательства и ограничиваться в отношении них наблюдательной тактикой. Предположительно, для данной группы может отличаться характер и место приложение ударных сил. Гидравлический удар, повреждающий нейросенсорную сетчатку и пигментный эпителий, вероятно, является следствием приложения сил вдоль оптической оси глаза.

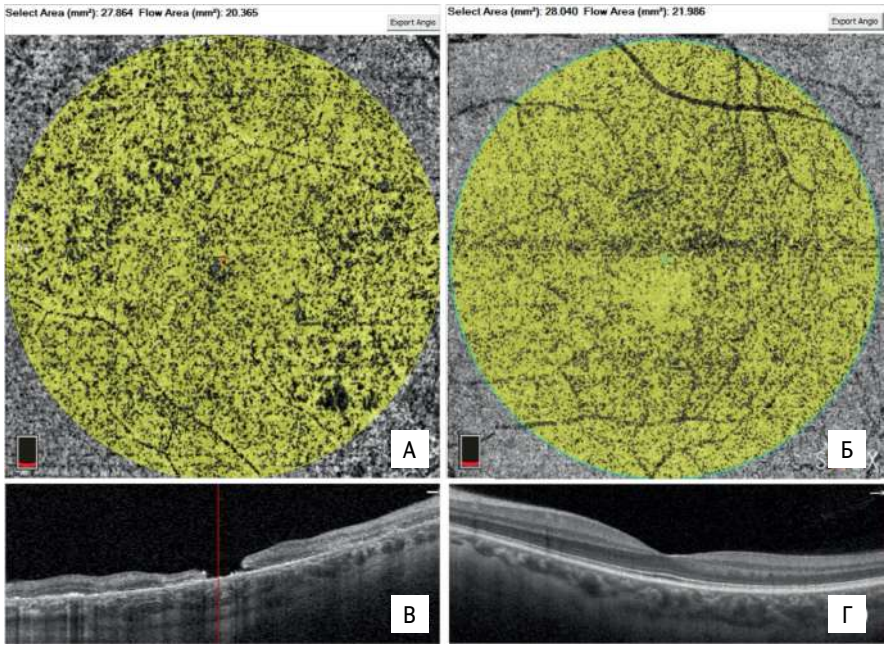

Рис. 4. Состояние перфузии хориокапилляриса в глазу с травматическим макулярным отверстием и в здоровом глазу: А. Проекция пласта хориокапилляриса с зоной измерения площади перфузии радиусом 3 мм от центра макулы (площадь перфузии 20.4 мм^2) в глазу с травматическим макулярным отверстием. Б. Проекция пласта хориокапилляриса с зоной измерения площади перфузии радиусом 3 мм от центра макулы (площадь перфузии 22,0 мм^2) в здоровом глазу. В. Кросс-секционный скан, демонстрирующий травматическое макулярное отверстие и наружную ретинальную атрофию. Г. Кросс-секционный скан через центр макулы в здоровом глазу

Fig. 4. Choriocapillaris perfusion status in an eye with traumatic macular hole and in a healthy eye: A. Choriocapillaris slab enface projection with a 3 mm radius perfusion area measurement zone centered on the macula (perfusion area 20.4 mm^2) in an eye with traumatic macular hole. Б. Choriocapillaris slab enface projection with a 3 mm radius perfusion area measurement zone centered on the macula (perfusion area 22.0 mm^2) in a healthy eye. В. Cross-sectional scan demonstrating a traumatic macular hole and outer retinal atrophy. Г. Cross-sectional scan through the macular center in a healthy eye

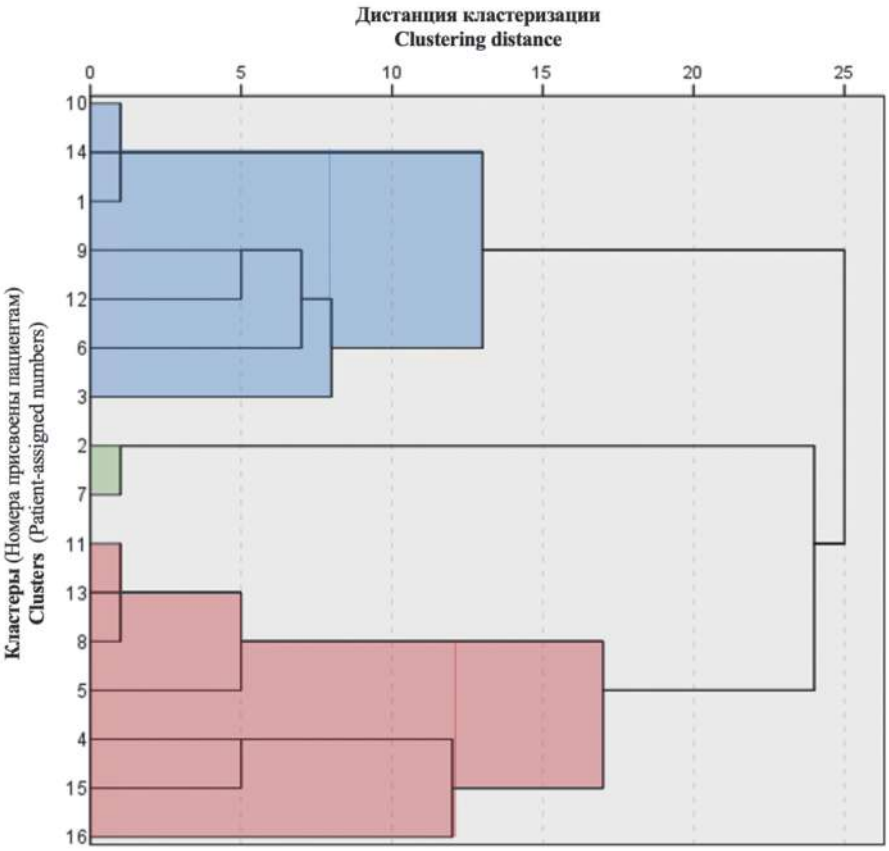

Рис. 5. Дендрограмма кластеризации пациентов с ТМО по совокупности морфологических параметров. Цветами указаны основные кластеры

Fig. 5. Dendrogram of patient clustering based on a combination of morphological parameters in traumatic macular hole (TMH). Major clusters are color-coded

Второй кластер представлен пациентами с выраженной наружной ретинальной атрофией, захватывающей 1 или 2 сектора по карте ETDRS. Для данной группы характерны секторальная атрофия наружной сетчатки и ПЭС с вовлечением краев макулярного отверстия, наличие интраретинальных кист в зонах, не затронутых атрофией, что делает картину ТМО на изображении анфас отличной от типичного макулярного разрыва, где интраретинальная жидкость, как правило, окружает разрыв со всех сторон. Базис такого травматического отверстия имеет неровный контур, что описано в литературе [7]. Форма базиса ТМО в данной группе обуславливается либо наличием субретинальной жидкости под атрофичным краем ТМО, либо жидкостью и кровью, связанной с разрывом сосудистой оболочки.

Третий кластер характеризуется минимальными проявлениями повреждений нейросенсорной сетчатки, характерна сохранность эллипсоидной зоны и наружной пограничной мембраны, преимущественно во всех секторах ETDRS с минимальными или обратимыми изменениями. В данном кластере определяются: 1 — случаи, имеющие обширные и протяженные линейные разрывы сосудистой оболочки в макулярной зоне, 2 — пациенты с легкими проявлениями контузии сетчатки с сохранностью фоторецепторов и слоистой структуры сетчатки, сопровождающиеся наличием интраретинальных кист по всей окружности ТМО. Наличие выраженных повреждений сосудистой оболочки в макулярной зоне при сохранной нейросенсорной сетчатке, с одной стороны, говорит о ее возможной амортизирующей роли, что уменьшает травматическое воздействие на нейросенсорную сетчатку и позволяет сохранить фоторецепторный аппарат, с другой стороны, при выраженном субретинальном кровоизлиянии из разрывов сосудистой оболочки формируется зона фиброза, что снижает визуальный прогноз и делает его зависимым от расположения разрывов и количества субретинальной крови.

Считается, что при идиопатических макулярных отверстиях возникает отрыв мюллеровских клеток из центра фовеа, в результате чего нарушается целостность ВПМ [8], что приводит к накоплению жидкости в краях макулярного отверстия вследствие контакта краев макулярного отверстия с жидкостью стекловидного тела. При ТМО образование кистозных полостей характерно для края макулярного разрыва с сохранной НПМ и наружным ядерным слоем. Это может служить благоприятным диагностическим маркером — наличие кист может свидетельствовать о сохранности нейронального компонента, который аккумулирует интраретинальную жидкость. Наоборот, отсутствие кистозных полостей в атрофическом крае ТМО можно объяснить отсутствием субстрата для аккумуляции жидкости. Это подтверждается тем, что в кластере 3 с минимальными изменениями нейросенсорной сетчатки обычно наблюдается клинический вариант ТМО с интраретинальными кистами во всех секторах, что является самым анатомически благоприятным вариантом.

В целом можно отметить общую обратную корреляцию между распространением атрофических изменений сетчатки и аккумуляцией интраретинальной жидкости: чем больше степень атрофических изменений, тем меньше аккумуляция жидкости. Собственно, ретинальная атрофия при этом может быть связана как с прямой травмой нейросенсорной сетчатки, так и быть вторичной по отношению к травматической дисфункции сосудистой оболочки. Последнее предположение подтверждается выраженным снижением площади перфузии хориокапилляриса по данным ОКТ-А в глазах с ТМО и становится объяснимым, учитывая роль хориокапилляриса как единственного источника кровоснабжения наружной сетчатки.

Исключением из этой закономерности являются пациенты с разрывами сосудистой оболочки и скоплением субретинальной крови, не имеющие интраретинальных кист, несмотря на относительно сохранный статус нейросенсорной сетчатки. Отсутствие интраретинальных кист в данном случае может быть связано со скоплением крови под сетчаткой и в просвете отверстия, которая может тампонировать края разрыва и ограничивать контакт с жидкостью стекловидного тела. Однако в результате контакта наружной сетчатки с кровью функциональный прогноз в этих случаях может быть неудовлетворительным.

Наряду с интраретинальной жидкостью, при ТМО наблюдается скопление субретинальной жидкости под атрофическими краями разрыва. Причина аккумуляции субретинальной жидкости в этих случаях остается плохо понятной и может иметь отношение как к повреждению ПЭС, так и к дисфункции сосудистой оболочки. Интересно, что в 1 кластере с выраженными атрофическими изменениями нейросенсорной сетчатки макулярной зоны не выявляется скопление субретинальной жидкости, что предполагает наличие специфического механизма. Возможно, контрастная ангиография могла бы помочь в установлении точного механизма аккумуляции субретинальной жидкости, и дальнейшие исследования могут быть продолжены в этой области.

Для всех случаев в нашем исследовании было характерно отсутствие отслойки стекловидного тела, что согласуется с данными литературы [1]. С одной стороны, это позволяет исключить передне-задние тракции как основной, считающийся классическим для идиопатических макулярных отверстиях, механизм. С другой стороны, нарушение целостности премакулярной сумки на фоне прилежащего стекловидного тела, визуализируемые по данным ОКТ, могут свидетельствовать в пользу кумуляции кинетической энергии в передне-заднем направлении и опосредованном механическом повреждении центральной сетчатки.

Ограничения исследования включают его ретроспективный характер и короткий период наблюдения за включенными пациентами, в связи с чем исследованные характеристики не изучены на предмет связи с функциональным исходом и анатомическим успехом хирургического лечения.

ЗАКЛЮЧЕНИЕ

По результатам наблюдений частота ТМО при боевой закрытой травме достигает 10%. Данные ОКТ и ОКТ-А указывают на важную роль дегенеративных изменений в центре фовеа, которые, вероятно, отвечают за формирование и функциональный прогноз ТМО и включают наружную ретинальную атрофию и, вероятно, являются следствием травматической дисфункции сосудистой оболочки. ТМО демонстрируют существенную вариа-

бельность в части распространенности данных атрофических изменений, которые обратно пропорциональны выраженности кистозных изменений их краев, что позволяет строить классификационные построения с опорой на данные признаки. Высокая частота повреждения премакулярной сумки указывает на важную роль повреждения стекловидного тела и передачу через него кинетической энергии в патогенезе боевых ТМО.

ЛИТЕРАТУРА/REFERENCES

1. Miller JB, Yonekawa Y, Eliott D, et al. Long-term Follow-up and Outcomes in Traumatic Macular Holes. *Am J Ophthalmol.* 2015;160(6): 1255–8.e1. https://doi.org/10.1016/j.ajo.2015.09.004
2. Garcia, J.H., Johnson, M., Shah, G. et al. Macular microhole and foveal red spot syndrome: a critical review of the literature. *Graefes Arch Clin Exp Ophthalmol.* 2021;259: 1685–94. https://doi.org/10.1007/s00417-020-04995-z
3. Yanagiya N, Akiba J, Takahashi M, et al. Clinical characteristics of traumatic macular holes. *Jpn J Ophthalmol.* 1996;40(4): 544–7.
4. Bosch-Valero J, Mateo J, Lavilla-García L, Núñez-Benito E, Cristóbal JA. Spontaneous closure of full thickness traumatic macular holes. *Arch Soc Esp Oftalmol.* 2008;83(5): 325–7. https://doi.org/10.4321/s0365-66912008000500009
5. Chen H, Chen W, Zheng K, et al. Prediction of spontaneous closure of traumatic macular hole with spectral domain optical coherence tomography. *Sci Rep.* 2015;5(1): 12343. https://doi.org/10.1038/srep12343
6. Carpineto P, Ciancaglini M, Aharrh-Gnama A, et al. Optical coherence tomography and fundus microperimetry imaging of spontaneous closure of traumatic macular hole: a case report. *Eur J Ophthalmol.* 2005;15(1): 165–9. https://doi.org/10.1177/112067210501500130
7. Azzolini C. Macular Hole: From Diagnosis to Therapy. *Journal of Ophthalmology.* 2020;2020: 1–2. https://doi.org/10.1155/2020/1473763
8. Попов Е.М., Мальцев Д.С., Куликов А.Н. Прогноз функционального результата хирургического лечения при сквозном макулярном разрыве на основании анализа сохранности ретинальной ткани. *Офтальмология.* 2023;20(1): 88–94.
   Popov EM, Maltsev DS, Kulikov AN. Prediction of the Functional Result of Surgery for the Full Thickness of the Macular Hole Based on the Analysis of the Safety of Retinal Tissue. *Ophthalmology in Russia.* 2023;20(1): 88–94. (In Russ.). https://doi.org/10.18008/1816-5095-2023-1-88-94

Информация об авторах
Куликов Алексей Николаевич — д.м.н., профессор, начальник кафедры (клиники) офтальмологии им. профессора В.В. Волкова, ФГБВОУ ВО «Военно-медицинская академия им. С.М. Кирова» Минобороны России, alexey.kulikov@mail.ru, https://orcid.org/0000-0002-5274-6993
Гладышева Екатерина Константиновна — врач-офтальмолог кафедры офтальмологии им. профессора В.В. Волкова, ФГБВОУ ВО «Военно-медицинская академия им. С.М. Кирова» Минобороны России, woodstoree@ya.ru, https://orcid.org/0000-0001-9186-0994
Мальцев Дмитрий Сергеевич — д.м.н., зав. лазерным отделением клиники кафедры офтальмологии им. профессора В.В. Волкова, ФГБВОУ ВО «Военно-медицинская академия им. С.М. Кирова» Минобороны России, glaz.med@ya.ru, https://orcid.org/0000-0001-6598-3982

Information about the authors
Aleksey N. Kulikov — MD, professor, head of the Ophthalmology department named after professor V.V. Volkov, S.M. Kirov Military Medical Academy, alexey.kulikov@mail.ru, https://orcid.org/0000-0002-5274-6993
Ekaterina K. Gladysheva — ophthalmologist of the Ophthalmology department named after professor V.V. Volkov, S.M. Kirov Military Medical Academy, woodstoree@ya.ru, https://orcid.org/0000-0001-9186-0994
Dmitrii S. Maltsev — MD, head of the Laser department of the Ophthalmology department named after professor V.V. Volkov, S.M. Kirov Military Medical Academy, glaz.med@ya.ru, https://orcid.org/0000-0001-6598-3982

Вклад авторов:
Гладышева Е.К. — написание текста, статистическая обработка материала, подготовка иллюстраций.
Мальцев Д.С. — статистическая обработка материала, подготовка иллюстраций, редактирование текста.
Куликов А.Н. — заключительное редактирование текста.

Author's contribution:
Gladysheva E.K. — text writing, statistical analysis, figure preparation.
Maltsev D.S. — statistical analysis, figure preparation, text editing.
Kulikov A.N. — final text editing.

Финансирование: Авторы не получали конкретный грант на это исследование от какого-либо финансирующего агентства в государственном, коммерческом и некоммерческом секторах.
Financial transparency: The authors have not declared a specific grant for this research from any funding agency in the public, commercial, or non-profit sector.

Конфликт интересов: Отсутствует.
Conflict of interest: None.

Поступила: *12.02.2026*
Переработана: *18.02.2026*
Принята к печати: *02.03.2026*
Received: *12.02.2026*
Revision: *18.02.2026*
Accepted: *02.03.2026*