ОБЗОРЫ ЛИТЕРАТУРЫ
LITERATURE REVIEW

Обзор литературы
УДК 617.753.4-089
DOI: https://doi.org/10.25276/2410-1257-2026-2-120-126

Современные хирургические методы коррекции пресбиопии: эффективность, безопасность и ограничения

Т.М. Байтокова[1], С.В. Костенев[1], Л.В. Аждарова[1], А.А. Уянаева[1], П.К. Муртазалиева[2]
[1]ФГАУ «НМИЦ «МНТК «Микрохирургия глаза» им. акад. С.Н. Федорова» Минздрава России, Москва, Россия
[2]ФГБОУ ВО «Дагестанский государственный медицинский университет» Минздрава России, Махачкала, Россия

РЕФЕРАТ

Пресбиопия — глобальная возрастная проблема, создающая устойчивый спрос на хирургические методы коррекции, способные уменьшить зависимость от очков. Несмотря на разнообразие разработанных методик, их повсеместное внедрение сдерживается компромиссным характером результатов и риском осложнений.

Цель. Провести комплексный анализ современных хирургических методов коррекции пресбиопии, воздействующих на роговицу, с фокусом на их эволюцию, доказанную эффективность, профиль безопасности и причины ограниченного клинического применения.

Материал и методы. Проведен поиск и анализ публикаций в базах данных PubMed, Scopus, eLIBRARY.RU за период 2000–2025 гг. по ключевым словам: пресбиопия, хирургическая коррекция, роговичные инлаи, KAMRA, Raindrop, PresbyLASIK, Supracor, PresbyMAX, INTRACOR, фемтосекундный лазер.

Результаты. Анализ показал, что роговичные инлаи (KAMRA, Raindrop) демонстрировали высокую начальную эффективность, но были отозваны с рынка из-за долгосрочных осложнений — помутнений роговицы (до 42% случаев) и необходимости эксплантации. Лазерные методы (Supracor, PresbyMAX) обеспечивают хорошую бинокулярную остроту зрения вдаль и близи, однако сопряжены со снижением контрастной чувствительности и необходимостью повторных вмешательств. Малоинвазивные интрастромальные процедуры (INTRACOR) показывают стабильность результатов до 3 лет, но имеют узкие показания и риск снижения корригированной остроты зрения вдаль.

Заключение. Хирургическая коррекция пресбиопии остается областью активного поиска и компромиссов. Успех любого подхода критически зависит от тщательного предоперационного отбора пациентов, реалистичного информирования о целях и ограничениях лечения, а также от дальнейших технологических разработок, направленных на повышение биосовместимости и предсказуемости.

Ключевые слова: *пресбиопия, хирургическая коррекция, роговичные инлаи, PresbyLASIK, Supracor, PresbyMAX, INTRACOR, фемтосекундный лазер*

Для цитирования: Байтокова Т.М., Костенев С.В., Аждарова Л.В., Уянаева А.А. Современные хирургические методы рефракционной коррекции пресбиопии: эффективность, безопасность и ограничения (обзор литературы). *Точка зрения. Восток–Запад.* 2026;13(2): 120–126. https://doi.org/10.25276/2410-1257-2026-2-120-126
Автор, ответственный за переписку: Байтокова Талифа Муратовна, tolemoonyk@mail.ru

Literature review

Surgical Correction of Presbyopia: Modern Methods, Efficacy, Safety and Limitations

T.M. Baytokova[1], S.V. Kostenev[1], L.V. Azhdarova[1], A.A. Uyanaeva[1], P.K. Murtazalieva[2]
[1]S.N. Fyodorov Eye Microsurgery Federal State Institution, Moscow, Russia
[2]Dagestan State Medical University Federal State Institution, Makhachkala, Russia

ABSTRACT

Presbyopia is a global age-related problem that creates a steady demand for surgical correction methods to reduce spectacle dependence. Despite the variety of developed techniques, their widespread adoption is hampered by the trade-off nature of outcomes and the risk of complications.

Purpose. To conduct a comprehensive analysis of modern surgical methods for presbyopia correction affecting the cornea, focusing on their evolution, proven efficacy, safety profile, and reasons for limited clinical application.

Material and methods. A search and analysis of publications in PubMed, Scopus, and eLIBRARY.RU databases for the period 2000–2024 was conducted using keywords: presbyopia, surgical correction, corneal inlays, KAMRA, Raindrop, PresbyLASIK, Supracor, PresbyMAX, INTRACOR, femtosecond laser.

© Байтокова Т.М., Костенев С.В., Аждарова Л.В., Уянаева А.А., 2026

Results. The analysis revealed that corneal inlays (KAMRA, Raindrop) demonstrated high initial efficacy, but were withdrawn from the market due to long-term complications — corneal haze (up to 42% of cases) and the need for explantation. Laser methods (Supracor, PresbyMAX) provide good binocular distance visual acuity and near vision, yet are associated with reduced contrast sensitivity, need for enhancement procedures. Minimally invasive intrastromal procedures (INTRACOR) show stable results up to 3 years but have narrow indications and risk of corrected distance visual acuity loss.
Conclusion. Surgical correction of presbyopia remains an area of active research and compromise. The success of any approach critically depends on meticulous preoperative patient selection, realistic counseling about treatment goals and limitations, and further technological developments aimed at improving biocompatibility and predictability.
Keywords: *presbyopia, surgical correction, corneal inlays, PresbyLASIK, Supracor, PresbyMAX, INTRACOR, femtosecond laser*

For citation: Baytokova T.M., Kostenev S.V., Azhdarova L.V., Uyanaeva A.A., Murtazalieva P.K. Surgical Correction of Presbyopia: Modern Methods, Efficacy, Safety and Limitations. *Point of view. East–West.* 2026;13(2): 120-126
https://doi.org/10.25276/2410-1257-2026-2-121-126
Corresponding author: Talifa M. Baytokova, tolemoonyk@mail.ru

АКТУАЛЬНОСТЬ

Пресбиопия, определяемая как возрастное физиологическое снижение аккомодационной способности хрусталика, представляет собой одно из наиболее распространенных состояний в офтальмологии, затрагивающее подавляющее большинство населения старше 45 лет. Согласно эпидемиологическим исследованиям, число людей с пресбиопией превышает 1 млрд, при этом более чем у половины из них отсутствует адекватная коррекция [1]. Это состояние оказывает значительное негативное влияние на качество жизни, профессиональную деятельность и выполнение повседневных задач [2].

Исторически сложившимся золотым стандартом коррекции остаются очковые и контактные линзы. Однако эти методы носят исключительно компенсаторный характер и не восстанавливают утраченную естественную динамическую аккомодацию глаза [3]. Именно это фундаментальное ограничение консервативных подходов стимулировало бурное развитие и постоянный поиск в области хирургической коррекции пресбиопии.

В качестве приоритетной мишени для хирургической коррекции пресбиопии роговица была выбрана благодаря совокупности уникальных анатомо-функциональных и технологических преимуществ. Ее поверхностное расположение и относительная биомеханическая стабильность обеспечивают благоприятные условия для достижения стабильных рефракционных результатов. Современные достижения в лазерной хирургии позволили осуществлять прецизионное ремоделирование передней оптической поверхности.

Критически важными аспектами являются минимальная инвазивность большинства роговичных процедур и сохранение естественного хрусталика нетронутым.

Следовательно, роговичные методы справедливо рассматриваются как предпочтительный выбор на начальных и умеренных стадиях пресбиопии. Однако важно осознавать, что все эти методики основаны на оптическом компромиссе между зрением вдаль и вблизи.

ЦЕЛЬ

Провести комплексный анализ современных хирургических методов коррекции пресбиопии, воздействующих на роговицу, с фокусом на их эволюцию, доказанную эффективность, профиль безопасности и причины ограниченного клинического применения.

МАТЕРИАЛ И МЕТОДЫ

Проведен поиск и анализ публикаций в базах данных PubMed, Scopus, eLIBRARY.RU за период 2000–2025 гг. по ключевым словам: пресбиопия, хирургическая коррекция, роговичные инлаи, KAMRA, Raindrop, PresbyLASIK, Supracor, PresbyMAX, INTRACOR, фемтосекундный лазер.

РЕЗУЛЬТАТЫ

Роговичные интрастромальные имплантаты: история успеха и причины отзыва

Одним из наиболее технологически изящных и многообещающих направлений в хирургии пресбиопии, пережившим период активного развития и последующего спада, стали роговичные интрастромальные имплантаты, или инлаи [7]. Концепция изменения рефракции за счет имплантации в строму роговицы небольшого оптического устройства имеет долгую историю, однако именно в контексте пресбиопии эта идея получила второе дыхание в 2010-х гг. с появлением коммерческих моделей, таких как KAMRA (AcuFocus Inc.) и Raindrop (Revision Optics).

Имплантат KAMRA функционирует по принципу малой апертуры (эффект точечной диафрагмы) [8]. Он представляет собой тонкое темное кольцо из поливинилиденфторида с углеродным наполнителем, которое имплантируется в строму недоминантного глаза на глубину 200–250 мкм [9]. Его внешний диаметр составляет 3,8 мм, а центральное отверстие — 1,6 мм. Блокируя периферические расфокусированные лучи света, имплантат увеличивает глубину резкости, улучшая зрение вблизи и на промежуточном расстоянии. Внешнее кольцо содержит тысячи микроперфораций для обеспечения диффузии питательных веществ и кислорода [11]. Несмотря на опыт более 20 тыс. имплантаций, долгосрочные наблюдения выявили серьезные проблемы [11].

Анализ первоначальных исследований, одобренных FDA, показал, что через 24 месяца после операции 98% пациентов достигли некорригированной остроты зрения вблизи лучше 0,5 (50%), а 67% — уровня 1,0 (100%) по таблице Сивцева–Головина [10, 12]. Однако у 3,4% пациентов наблюдалось снижение лучшей корригированной

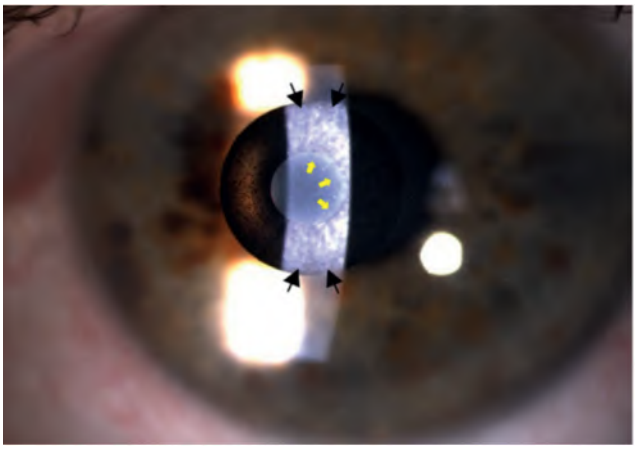

Рис. 1. Стромальное помутнение роговицы, ассоциированное с интрастромальным инлаем KAMRA. На представленном клиническом случае визуализируется фиброз вокруг имплантата. Источник: Moshirfar M. et al., 2022 [12]

Fig. 1. Corneal stromal opacification associated with the KAMRA intrastromal inlay. Fibrosis around the implant is visualized in the presented clinical case. Source: Moshirfar M. et al., 2022 [12]

Рис. 2. Стойкое помутнение роговицы после эксплантации интрастромального вкладыша. Даже после удаления имплантата могут сохраняться остаточные фиброзные изменения. Источник: Moshirfar M. et al., 2022 [12]

Fig. 2. Persistent corneal opacification after explantation of the intrastromal inlay. Residual fibrotic changes may persist even after removal of the implant. Source: Moshirfar M. et al., 2022 [12]

остроты зрения вдаль на две строки и более [10, 12]. Ключевой проблемой стало развитие стромальных помутнений (haze) над имплантатом *(рис. 1)* [10, 13, 14].

Согласно крупным обзорам, общая частота удаления (эксплантации) имплантатов KAMRA составила 3,7–8,5% [12, 15]. Повторные хирургические вмешательства потребовались 11% пациентов, причем большинство из них составила именно эксплантация [12].

В систематическом обзоре, включившем данные по 2724 операциям, удаление потребовалось в 3,7% случаев (101 глаз), а наиболее частыми причинами стали стойкое ухудшение качества зрения, развитие эпителиальных микрокист, децентрация имплантата и гиперметропический сдвиг рефракции *(рис. 2)* [12, 13]. Важно отметить, что даже после успешного удаления могут сохраняться остаточные фиброзные изменения, подтверждаемые оптической когерентной томографией [12].

Имплантат Raindrop работал по принципиально иному механизму. Это был прозрачный гидрогелевый диск диаметром 2 мм, создававший микровыпуклость в центре роговицы, добавляя к ее рефракции несколько положительных диоптрий [16]. Его принцип действия основывался на физическом изменении геометрии роговицы для формирования гиперпролатной оптической поверхности, что теоретически улучшало фокусировку для близи и промежуточного расстояния при минимальном влиянии на зрение вдаль [16, 17].

Начальные исследования демонстрировали высокую эффективность, а большинство пациентов в течение первого года наблюдения обходились без очков [16, 17]. Результаты, представленные для одобрения FDA, показали, что через 24 месяца после операции 98% пациентов достигли некорригированной остроты зрения вблизи лучше 0,5 (50%), а 67% — уровня 1,0 (100%) по таблице Сивцева–Головина [18].

Однако 5-летний мониторинг FDA выявил, что у 42% пациентов развилось клинически значимое помутнение

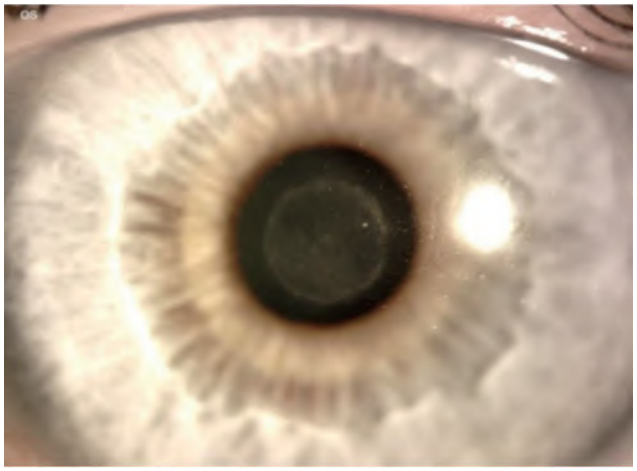

Рис. 3. Фиброз и помутнение роговицы после имплантации Raindrop. Стрелками указаны зоны помутнения в центре и по периферии имплантата. Источник: Moshirfar M. et al., 2022 [12]

Fig. 3. Corneal fibrosis and opacification after Raindrop implantation. Arrows indicate areas of opacification in the center and periphery of the implant. Source: Moshirfar M. et al., 2022 [12]

роговицы (haze) *(рис. 3)* [18]. Это осложнение стало ключевой причиной, по которой в 2018 г. устройство было отозвано с рынка [18]. Данные показывают, что общая частота удаления имплантата Raindrop составила около 7%, а повторное вмешательство потребовалось 12% пациентов [18]. В отдельных отчетах отмечалось, что у некоторых пациентов после удаления имплантата наблюдалось снижение остроты зрения, например, с 1,0 до 0,6 (60%) по таблице Сивцева–Головина [18].

История KAMRA и Raindrop стала ярким примером того, как высокая краткосрочная рефракционная эффективность может быть нивелирована проблемами биосовместимости и непредсказуемыми долгосрочными ре-

акциями собственной ткани роговицы на присутствие инородного тела. Этот опыт стимулировал развитие альтернативных, менее инвазивных подходов, основанных на ремоделировании собственной ткани роговицы, таких как лазерные рефракционные операции.

Лазерные рефракционные операции (PresbyLASIK): эффективность и оптический компромисс

Доминирующим современным направлением стали лазерные рефракционные операции, объединенные под общим названием PresbyLASIK, целью которых является создание на роговице мультифокальной или расширенной глубины резкости оптической поверхности.

Технология Supracor. Алгоритм Supracor (Technolas Perfect Vision GmbH) формирует в центральной части роговицы асферическую зону с увеличенной кривизной, добавляющую примерно +2,0 дптр для близи [19].

Первое проспективное исследование гиперметропической пресбиопии с применением алгоритма Supracor было проведено A. Ryan и M. O'Keefe в 2013 г. В данном исследовании приняли участие пациенты с гиперметропией до +3,25 дптр и пресбиопией до +1,75 дптр. Результаты показали высокую эффективность метода: 48% пациентов достигли после операции некорригированной остроты зрения вдаль не ниже 1,0 (100%) по таблице Сивцева–Головина, а 91% — на уровне лучше 0,67 (~67%). Что касается зрения вблизи, у 89% пациентов с послеоперационной сферической рефракцией, близкой к нулю, острота зрения вблизи составляла уровень, эквивалентный чтению текста N8 (примерно 0,8–1,0), причем 67% могли читать текст меньшего размера — N5 (что примерно соответствует 1,0). В группе пациентов с небольшой остаточной миопией (менее −0,50 дптр) показатели были еще выше: 88% могли читать N8 (примерно 0,8–1,0), а 76% — N5 (что примерно соответствует 1,0). Лишь у 4% пациентов наблюдалось снижение лучшей корригированной остроты зрения более чем на 0,2 (2 строки таблицы). В целом 91% пациентов сообщили, что после операции полностью отказались от необходимости пользоваться очками для чтения [20].

N. Saib и соавт. исследовали коррекцию гиперметропии и пресбиопии (от +1,75 до 2,5 дптр) с использованием технологии Supracor по принципу моновижн. Через год после операции 100% пациентов достигли бинокулярной остроты зрения вдаль на уровне 0,8 (80%) или выше по таблице Сивцева–Головина. Показатели для каждого глаза отдельно также были высокими: 90% доминантных и 80% недоминантных глаз достигли остроты зрения 0,8 (80%). Для зрения вблизи 84,21% пациентов могли читать текст размером N5 (что соответствует остроте зрения примерно 1,0), а 94,73% — текст N8 (примерно 0,8–1,0). Комбинированный успех, определяемый как одновременное достижение зрения вдаль >0,8 и зрения вблизи >0,8, был отмечен у 86,2% пациентов. Снижение корригированной остроты зрения на одну строку наблюдалось у 9,45% пациентов, а на две или три строки — у 4,05%. В целом 83% пациентов сообщили о полной независимости от очков в повседневной жизни [21].

В сравнительном исследовании 2015 г., проведенном T. Soler и соавт., изучались результаты симметричного и асимметричного применения технологии Supracor у пациентов с пресбиопией (менее +2,0 дптр) и гиперметропией (от +1,0 до +2,5 дптр). Оба метода продемонстрировали высокую эффективность в достижении зрения вдаль: средняя бинокулярная некорригированная острота зрения вдаль составила 1,0 (100%) как при симметричном, так и при асимметричном подходе. Однако потребность в повторном лазерном вмешательстве (усилении) на доминантном глазу была существенно выше при симметричном методе — 41%, по сравнению с 25% при асимметричном. Через 18 месяцев наблюдения ни у одного пациента не было зафиксировано клинически значимого снижения контрастной чувствительности [25].

В исследовании, проведенном I. Vastardis и соавт., оценивался профиль безопасности и эффективности мультифокальной абляции по принципу моновижн у пациентов с гиперметропией до +4,0 дптр и пресбиопией свыше +2,0 дптр. Результаты через 6 месяцев после операции показали, что 58% пациентов столкнулись со снижением их лучшей корригированной остроты зрения вдаль на одну строку (0,1 по таблице) или более [24].

Что касается некорригированного зрения вдаль, высокий показатель в 1,0 (100%) был достигнут в 32% доминантных и 21% недоминантных глаз. При этом 79% пациентов достигли высокой некорригированной остроты зрения вблизи на уровне 1,0 (100%) как доминантным, так и недоминантным глазом. В ходе наблюдения 6 пациентам потребовалось проведение повторной лазерной коррекции на недоминантном глазу [24].

В исследовании J. Sanchez-Gonzalez и соавт. анализировались 24-месячные результаты применения технологии Supracor на 80 глазах 40 пациентов с гиперметропией с использованием комбинированного подхода (стандартная абляция — на доминантном глазу и умеренная Supracor-абляция — на недоминантном). Через 2 года после операции 100% пациентов достигли бинокулярной остроты зрения вдаль на уровне 0,8 (80%) или выше, а 90% пациентов — остроты зрения вблизи, позволяющей читать текст размером N6 (что соответствует примерно 0,9–1,0). При этом у 2,5% пациентов было отмечено снижение корригированной остроты зрения на 0,2 (две строки), а двум глазам потребовалась дополнительная оптическая коррекция для чтения вблизи [22].

В исследовании, проведенном T. Schlote и A. Heuberger, через год после лечения было выявлено, что 87,2% пациентов достигли улучшения некорригированной остроты зрения вблизи более чем на 0,4 по шкале LogMAR (что соответствует качественному переходу, например, с уровня 0,1 до 0,5 и лучше по таблице Сивцева-Головина). Однако, несмотря на это объективное улучшение, 40% пациентов по-прежнему ежедневно пользовались очками для чтения. Также у 10% пациентов было отмечено снижение их корригированной остроты зрения на 0,2 (две строки таблицы) [23].

Таким образом, исследования показывают высокую объективную эффективность Supracor [20–22]. Однако за этими цифрами скрываются неизбежные компромиссы. Несмотря на улучшение некорригированной остроты зрения вблизи, значительная часть прооперированных продолжала ежедневно пользоваться очками для чтения [23]. У части пациентов фиксировалось снижение

корригированной остроты зрения вдаль [24]. Потребность в повторных вмешательствах может достигать 25–41% [25]. Средние показатели бинокулярной контрастной чувствительности после Supracor могут снижаться, хотя и остаются в пределах функциональной нормы [25].

Технология PresbyMAX. PresbyMAX (SCHWIND eye-tech-solutions) основана на создании биасферической мультифокальной абляционной поверхности [26].

Исследования эффективности показывают многообещающие результаты. По данным D. Uthoff и соавт., 83% пациентов, пролеченных по симметричному модулю, достигли некорригированной остроты зрения вдаль на уровне 0,9 (90%) или выше по таблице Сивцева–Головина, а 90% имели остроту зрения вблизи, достаточную для чтения текста размером N6 (что примерно соответствует 0,7–1,0) [27]. Однако снижение лучшей корригированной остроты зрения вдаль на 0,2 (две строки) или более наблюдалось у 10–20% пациентов [27].

В крупном исследовании P. Baudu и соавт. с участием 358 пациентов бинокулярную некорригированную остроту зрения вдаль ≥0,8 (80%) достигли 70–74% пациентов, а некорригированную остроту зрения вблизи, достаточную для чтения текста N10 (что примерно соответствует 0,5–0,6), — 87–94%, при этом 19% пациентам потребовалось повторное лазерное вмешательство [28].

Эти данные подтверждаются и в другом исследовании, где 87% пациентов достигли бинокулярного зрения вдаль ≥0,8 (80%), а 83% — зрения вблизи, позволяющего читать N8 (примерно 0,8–1,0) [28]. При этом для достижения возрастно-независимого зрения 14% пациентам потребовалась повторная процедура [28].

Общим для всех методик PresbyLASIK, включая PresbyMAX, является то, что они представляют собой оптический компромисс. Создание мультифокальности на роговице неизбежно ведет к разделению светового потока между фокусными расстояниями, что может проявляться снижением контрастной чувствительности, появлением гало и бликов, особенно в условиях низкой освещенности [29]. Успех подобных операций критически зависит от тщательного предоперационного отбора мотивированных пациентов с реалистичными ожиданиями.

Малоинвазивные интрастромальные фемтосекундные процедуры (INTRACOR)

Процедура INTRACOR (Technolas Perfect Vision/Bausch + Lomb) позволяет компенсировать пресбиопию за счет изменения кривизны центральной части роговицы посредством формирования серии концентрических интрастромальных разрезов фемтосекундным лазером. Воздействие осуществляется исключительно внутри стромы, без повреждения эпителия, что определяет ее как малоинвазивную методику с низким риском инфекционных осложнений [30]. Поскольку лазерное воздействие осуществляется исключительно интрастромально и нет необходимости вырезать лоскуты или повреждать эпителий, процедура считается малоинвазивной и имеет минимальный риск инфицирования [31].

Впервые методика была выполнена и описана L. Ruiz и соавт., продемонстрировав значительное и стабильное улучшение некорригированной остроты зрения вблизи [30]. Последующие исследования подтвердили эти данные, показав, что повышение крутизны центральной роговицы приводит к увеличению ее оптической силы и изменению асферичности [30, 31].

В долгосрочном исследовании R. Khoramnia и соавт. с модифицированной методикой (6 разрезов) анализировались результаты у пациентов с пресбиопией и слабой гиперметропией. Через 36 месяцев после операции все пациенты достигли определенного уровня некорригированной остроты зрения вдаль. В группе с диаметром внутреннего кольца 1,8 мм у всех пациентов острота зрения составила 0,9 (90%) или выше по таблице Сивцева–Головина. В группе с диаметром 2,0 мм этот показатель был на уровне 0,7 (70%) или выше, а в группе с диаметром 2,2 мм — 0,8 (80%) или выше [32]. В целом некорригированная острота зрения вблизи улучшилась с 0,5 (50%) до 0,7–0,8 (70–80%) через 36 месяцев, а некорригированная острота зрения оставалась стабильной (0,6–0,8 (60–80%)) [32]. Однако были выявлены и серьезные ограничения. В группе с диаметром внутреннего кольца 2,0 мм у 80% пациентов наблюдалось снижение корригированной остроты зрения вдаль на две строки [32]. Общая удовлетворенность пациентов составила 80%, при этом 66,7% согласились бы на повторную процедуру [32].

Таким образом, процедура INTRACOR демонстрирует стабильность результатов до 3 лет, но имеет узкие показания (эмметропия или слабая гиперметропия) и сопряжена с риском снижения корригированной остроты зрения вдаль, что требует особой осторожности при отборе кандидатов [32]. Тем не менее этот метод указывает на перспективное направление — управляемое изменение оптики глаза через модификацию биомеханики собственной ткани.

ОБСУЖДЕНИЕ

Подводя итог анализу современных хирургических подходов к коррекции пресбиопии, можно констатировать, что их повсеместное применение сдерживается комплексом фундаментальных причин, отражающих принципиальные ограничения современных технологий [33, 34].

Во-первых, все существующие методики носят сугубо компенсаторный характер и не обеспечивают патогенетического воздействия, то есть не восстанавливают утраченную естественную динамическую аккомодацию глаза, что является их ключевым концептуальным недостатком [5, 6].

Во-вторых, они неизбежно предполагают серьезный оптический компромисс, при котором достижение приемлемого зрения вблизи часто сопряжено с потенциальным ухудшением качества зрения вдаль, снижением контрастной чувствительности и индукцией зрительных аберраций, особенно в условиях низкой освещенности [23, 24, 27, 29]. Как показывают данные, до 40% пациентов после PresbyLASIK продолжают пользоваться очками для чтения, несмотря на объективное улучшение некорригированной остроты зрения вблизи [23].

В-третьих, сохраняется острая проблема биосовместимости и долгосрочной стабильности результатов, что наглядно продемонстрировал печальный опыт приме-

нения роговичных инлаев, отозванных с рынка из-за высокого риска поздних осложнений, таких как стромальные помутнения, развивавшиеся у 42% пациентов с Raindrop [12, 15, 18].

В-четвертых, успех любого вмешательства в чрезвычайной степени зависит от человеческого фактора, включая безупречную точность предоперационного отбора кандидатов, формирование у них реалистичных ожиданий и их индивидуальную, зачастую непредсказуемую, способность к нейроадаптации к созданным оптическим условиям [10, 28]. Частота повторных вмешательств, достигающая 41% для некоторых методик, свидетельствует о сложности достижения идеального результата с первой попытки [25].

Наконец, существенным барьером остается экономический фактор, поскольку многие высокотехнологичные процедуры обладают высокой стоимостью, ограничивающей их доступность для широких слоев населения в различных системах здравоохранения [4].

Таким образом, несмотря на впечатляющий технологический прогресс в рефракционной хирургии, поиск идеального метода коррекции пресбиопии — сочетающего высокую эффективность, абсолютную безопасность, долгосрочную стабильность, биологическую обратимость и экономическую доступность — продолжает оставаться одной из наиболее сложных и нерешенных задач, требующей дальнейших междисциплинарных исследований и инновационных разработок [32–34].

ЗАКЛЮЧЕНИЕ

Хирургическая коррекция пресбиопии представляет собой динамично развивающуюся, но сложную область рефракционной хирургии, в рамках которой ни один из существующих методов не лишен значимых ограничений.

Роговичные интрастромальные имплантаты (KAMRA, Raindrop), несмотря на первоначальный оптимизм, не прошли проверку долгосрочной безопасностью и биосовместимостью, что привело к их отзыву с рынка. PresbyLASIK-технологии (Supracor, PresbyMAX), являясь эффективным и управляемым инструментом, тем не менее требуют тщательного взвешивания соотношения «цена-качество» зрения, поскольку сопряжены с риском оптических побочных эффектов, таких как снижение контрастной чувствительности и появление аберраций, а также с высокой частотой повторных вмешательств. Малоинвазивные интрастромальные процедуры (INTRACOR), демонстрируя перспективу стабильных результатов, нуждаются в расширении спектра показаний за пределы эмметропии и слабой гиперметропии и несут риск снижения корригированной остроты зрения вдаль.

Ключевым выводом является то, что успех любого метода критически зависит от комплексного предоперационного обследования и реалистичного информирования пациента о потенциальных компромиссах и необходимости нейроадаптации. Будущее хирургии пресбиопии, вероятно, будет связано с развитием персонализированных подходов, основанных на точной диагностике индивидуальных оптических и биомеханических параметров глаза, а также с созданием принципиально новых технологий, направленных на восстановление или замещение утраченной аккомодационной функции.

ЛИТЕРАТУРА/REFERENSES

1. Holden BA, Fricke TR, Ho SM, et al. Global vision impairment due to uncorrected presbyopia. *Arch Ophthalmol.* 2008;126(12): 1731–9. https://doi.org/10.1001/archopht.126.12.1731
2. McDonnell PJ, Lee P, Spritzer K, et al. Associations of presbyopia with vision-targeted health-related quality of life. *Arch Ophthalmol.* 2003;121(11): 1577–81. https://doi.org/10.1001/archopht.121.11.1577
3. Wolffsohn JS, Davies LN. Presbyopia: Effectiveness of correction strategies. *Prog Retin Eye Res.* 2019;68: 124–43. https://doi.org/10.1016/j.preteyeres.2018.09.004
4. Bilbao-Calabuig R, González-López F, Llovet-Rausell A, et al. Lens-based surgical correction of presbyopia. Where are we in 2020? *Arch Soc Esp Oftalmol.* 2021;96(2): 74–88. https://doi.org/10.1016/j.oftale.2020.07.012
5. Glasser A, Kaufman PL. The mechanism of accommodation in primates. *Ophthalmology.* 1999;106(5): 863–72. https://doi.org/10.1016/s0161-6420(99)00502-3
6. Schachar RA. Cause and treatment of presbyopia with a method for increasing the amplitude of accommodation. *Ann Ophthalmol.* 1992;24(12): 445–7.
7. Waring GO, Klyce SD. Corneal inlays for the treatment of presbyopia. *Int Ophthalmol Clin.* 2011;51(2): 51–62. https://doi.org/10.1097/IIO.0b013e31820d9d43
8. Moshirfar M, Desautels JD, Wallace RT, et al. Comparison of FDA safety and efficacy data for KAMRA and Raindrop corneal inlays. *Int J Ophthalmol.* 2017;10(9): 1446–51. https://doi.org/10.18240/ijo.2017.09.18
9. Moshirfar M, Skanchy DF, Rosen DB, et al. Visual Prognosis after Explantation of Small-Aperture Corneal Inlays in Presbyopic Eyes: A Case Series. *Med Hypothesis Discov Innov Ophthalmol.* 2019;8(3): 129–33.
10. Dexl AK, Jell G, Strohmaier C, et al. Long-term outcomes after monocular corneal inlay implantation for the surgical compensation of presbyopia. *J Cataract Refract Surg.* 2015;41(3): 566–75. https://doi.org/10.1016/j.jcrs.2014.05.051
11. Moarefi A, Shamik M, Wiley BW. A review of presbyopia treatment with corneal inlays. *Ophthalmol Ther.* 2017;6(1): 55–65. https://doi.org/10.1007/s40123-017-0085-7
12. Moshirfar M, Henrie MK, Payne CJ, et al. Review of Presbyopia Treatment with Corneal Inlays and New Developments. *Clin Ophthalmol.* 2022;16: 2781–95. https://doi.org/10.2147/OPTH.S375577
13. Greenwood M, Bafna S, Thompson V. Surgical correction of presbyopia: lenticular, corneal, and scleral approaches. *Int Ophthalmol Clin.* 2016;56(3): 149–66. https://doi.org/10.1097/IIO.0000000000000124
14. Katz JA, Karpecki PM, Dorca A, et al. Presbyopia – A review of current treatment options and emerging therapies. *Clin Ophthalmol.* 2021;15: 2167–78. https://doi.org/10.2147/OPTH.S259511
15. Fenner BJ, Moriyama AS, Mehta JS. Inlays and the cornea. Exp Eye Res. 2021;205: 108474. https://doi.org/10.1016/j.exer.2021.108474
16. Garza EB, Gomez S, Chayet A, et al. One-year safety and efficacy results of a hydrogel inlay to improve near vision in patients with emmetropic presbyopia. *J Refract Surg.* 2013;29(3): 166–72. https://doi.org/10.3928/1081597X-20130129-01
17. Shetty R, Brar S, Sharma M, et al. PresbyLASIK: A review of PresbyMAX, Supracor, and laser blended vision: Principles, planning, and outcomes. *Indian J Ophthalmol.* 2020;68(12): 2723–31. https://doi.org/10.4103/ijo.IJO_32_20
18. Fenner BJ, Liu YC, Koh SK, et al. Mediators of corneal haze following implantation of presbyopic corneal inlays. *Invest Ophthalmol Vis Sci.* 2019;60(4): 868–76. https://doi.org/10.1167/iovs.18-25761
19. Ang RE, Cruz EM, Pisig AU, et al. Safety and effectiveness of the SU-

PRACOR presbyopic LASIK algorithm on hyperopic patients. *Eye Vis (Lond).* 2016;3: 33. https://doi.org/10.1186/s40662-016-0062-6
20. Ryan A, O'Keefe M. Corneal approach to hyperopic presbyopia treatment: Six-month outcomes of a new multifocal excimer laser in situ keratomileusis procedure. *J Cataract Refract Surg.* 2013;39(8): 1226–33. https://doi.org/10.1016/j.jcrs.2013.03.016
21. Saib N, Abrieu-Lacaille M, Berguiga M, et al. Central PresbyLASIK for hyperopia and presbyopia using micro-monovision with the Technolas 217P platform and SUPRACOR algorithm. *J Refract Surg.* 2015;31(8): 540–6. https://doi.org/10.3928/1081597X-20150727-01
22. Sanchez-Gonzalez JM, Alonso-Aliste F, Amian-Cordero J, et al. Refractive and visual outcomes of SUPRACOR TENEO 317 LASIK for presbyopia in hyperopic eyes: 24-month follow-up. *J Refract Surg.* 2019;35(9): 591–8. https://doi.org/10.3928/1081597X-20190812-01
23. Schlote T, Heuberger A. Multifocal corneal ablation (Supracor) in hyperopic presbyopia: 1-year results in a cross-sectional study. *Eur J Ophthalmol.* 2016;26(6): e117–e120. https://doi.org/10.5301/ejo.5000871
24. Vastardis I, Pajic-Eggspuhler B, Muller J, et al. Femtosecond laser-assisted in situ keratomileusis multifocal ablation profile using a mini-monovision approach for presbyopic patients with hyperopia. *Clin Ophthalmol.* 2016;10: 1245–56. https://doi.org/10.2147/OPTH.S109060
25. Soler Tomás JR, Fuentes-Páez G, Burillo S. Symmetrical Versus Asymmetrical PresbyLASIK: Results After 18 Months and Patient Satisfaction. *Cornea.* 2015;34(6): 651–7. https://doi.org/10.1097/ICO.0000000000000339
26. Luger MH, McAlinden C, Buckhurst PJ, et al. Presbyopic LASIK Using Hybrid Bi-Aspheric Micro-Monovision Ablation Profile for Presbyopic Corneal Treatments. *Am J Ophthalmol.* 2015;160(3): 493–505. https://doi.org/10.1016/j.ajo.2015.06.005
27. Uthoff D, Pölzl M, Hepper D, Holland D. A new method of cornea modulation with excimer laser for simultaneous correction of presbyopia and ametropia. Graefes Arch *Clin Exp Ophthalmol.* 2012;250(11): 1649–61. https://doi.org/10.1007/s00417-012-2100-y
28. Baudu P, Penin F, Arba Mosquera S. Uncorrected Binocular Performance After Biaspheric Ablation Profile for Presbyopic Corneal Treatment Using AMARIS with the PresbyMAX Module. *Am J Ophthalmol.* 2013;155(4): 636–47. e1. https://doi.org/10.1016/j.ajo.2012.11.011
29. Rampat R, Gatinel D. Multifocal and Extended Depth-of-Focus Intraocular Lenses in 2020. *Ophthalmology.* 2021;128(11): e164–e185. https://doi.org/10.1016/j.ophtha.2020.09.026
30. Ruiz LA, Cepeda LM, Fuentes VC. Intrastromal correction of presbyopia using a femtosecond laser system. *J Refract Surg.* 2009;25(10): 847–54. https://doi.org/10.3928/1081597X-20090917-01
31. Holzer MP, Mannsfeld A, Ehmer A, Auffarth GU. Early outcomes of INTRACOR femtosecond laser treatment for presbyopia. *J Refract Surg.* 2009;25(10): 855–61. https://doi.org/10.3928/1081597X-20090917-02
32. Khoramnia R, Fitting A, Rabsilber TM, et al. Intrastromal femtosecond laser surgical compensation of presbyopia with six intrastromal ring cuts: 3-year results. *Br J Ophthalmol.* 2015;99(2): 170–6. https://doi.org/10.1136/bjophthalmol-2014-305642
33. Ganesh S, Sriganesh SS. Laser refractive correction of presbyopia. *Indian J Ophthalmol.* 2024;72(9): 1236–43. https://doi.org/10.4103/IJO.IJO_3074_23
34. Fernández J, Molina-Martín A, Rocha-de-Lossada C, et al. Clinical outcomes of presbyopia correction with the latest techniques of presbyLASIK: a systematic review. *Eye (Lond).* 2023;37(4): 587–96. https://doi.org/10.1038/s41433-022-02175-3.

Информация об авторах

Байтокова Талифа Муратовна — врач-офтальмолог, аспирант кафедры глазных болезней МНТК МГ им. С.Н. Федорова, tolemoonyk@mail.ru, https://orcid.org/0009-0003-3576-4991
Костенев Сергей Владимирович — врач-офтальмолог, д.м.н., старший научный сотрудник отдела лазерной рефракционной хирургии, kostenev@mail.ru, https://orcid.org/0000-0002-7387-7669
Аждарова Лия Вадимовна — врач-офтальмолог, аспирант кафедры глазных болезней МНТК МГ им. С.Н. Федорова, lika_azhdarova@mail.ru, https://orcid.org/0000-0007-5121-7639
Уянаева Айла Азретовна — врач-офтальмолог, аспирант кафедры глазных болезней МНТК МГ им. С.Н. Федорова, aj.laaa@mail.ru, https://orcid.org/0009-0004-5367-986X
Муртазалиева Патимат Камалудиновна — врач-офтальмолог, ассистент кафедры глазных болезней ФГБОУ ВО ДГМУ, patimur82@gmail.com, https://orcid.org/0009-0009-4702-3983

Information about the authors

Talifa M. Baytokova — ophthalmologist, postgraduate student at the Department of Eye Diseases, tolemoonyk@mail.ru, https://orcid.org/0009-0003-3576-4991
Sergey V. Kostenev — ophthalmologist, MD, PhD, senior researcher at the Department of Laser Refractive Surgery, kostenev@mail.ru, https://orcid.org/0000-0002-7387-7669
Liya V. Azhdarova — ophthalmologist, postgraduate student at the Department of Eye Diseases, lika_azhdarova@mail.ru, https://orcid.org/0000-0007-5121-7639
Aila A. Uyanaeva — ophthalmologist, postgraduate student at the Department of Eye Diseases, aj.laaa@mail.ru, https://orcid.org/0009-0004-5367-986X
Patimat K. Murtazalieva — ophthalmologist, assistant of the Department of Eye Diseases, patimur82@gmail.com, https://orcid.org/0009-0009-4702-3983

Вклад авторов

Байтокова Т.М. — существенный вклад в концепцию и дизайн работы, написание текста, редактирование.
Костенев С.В. — существенный вклад в концепцию и дизайн работы, окончательное утверждение версии, подлежащей публикации.
Аждарова Л.В. — сбор, анализ и обработка материала, написание текста.
Уянаева А.А. — сбор, анализ и обработка материала, написание текста.
Муртазалиева П.К. — сбор, анализ и обработка материала, написание текста.

Author's contribution

Baytokova T.M. — significant contribution to the concept and design of the work, writing the text, editing.
Kostenev S.V. — significant contribution to the concept and design of the work, final approval of the version to be published.
Azhdarova L.V. — collection, analysis and processing of material, writing the text.
Uyanaeva A.A. — collection, analysis and processing of material, writing the text.
Murtazalieva P.K. — collection, analysis and processing of material, writing the text.

Финансирование: Авторы не получали конкретный грант на это исследование от какого-либо финансирующего агентства в государственном, коммерческом и некоммерческом секторе.
Funding: The authors have not declared a specific grant for this research from any funding agency in the public, commercial, or non-profit sector.

Конфликт интересов: Отсутствует.
Conflicts of interests: None.

Поступила: *07.02.2026*
Переработана: *20.04.2026*
Принята к печати: *05.05.2026*
Received: *07.02.2026*
Revision: *20.04.2026*
Accepted: *05.05.2026*