ОБЗОРЫ ЛИТЕРАТУРЫ
LITERATURE REVIEWS

Обзор литературы
УДК 617.736
DOI: https://doi.org/10.25276/2410-1257-2026-2-127-134

Аномалии центрального фовеолярного букета

Р.С. Жазыбаев, А.Л. Жиров

ФГАУ «НМИЦ «МНТК «Микрохирургия глаза» им. акад. С.Н. Федорова» Минздрава России, Хабаровский филиал, Хабаровск, Россия

РЕФЕРАТ

Аномалии центрального фовеолярного букета (АЦФБ) представляют собой спектр морфологических тракционных и нетракционных изменений в области центральной ямки сетчатки, возникающих преимущественно при эпиретинальном фиброзе макулы и кистозном макулярном отеке. В последние годы развитие оптической когерентной томографии сетчатки привело к росту интереса к данным изменениям. Это обусловлено их влиянием на центральное зрение и прогноз хирургического лечения заболеваний витреомакулярного интерфейса.

Выполнен поиск публикаций в базах данных eLIBRARY.RU, PubMed, Google Scholar, UpToDate с использованием терминов «аномалии центрального фовеолярного букета» и central foveal bouquet anomalies. Показано, что патогенез АЦФБ связан с механическим воздействием на фовеолярную область, передаваемым через клетки Мюллера, и может реализоваться по типу тракционного натяжения при эпиретинальных мембранах или вертикального растяжения сетчатки при кистозном макулярном отеке. Описаны три последовательные стадии АЦФБ (симптом «ватного шарика», фовеолярная отслойка, приобретенное вителлиформное поражение), сопровождающиеся прогрессирующим снижением остроты зрения и нарастающим повреждением эллипсоидной зоны. Оптическая когерентная томография сетчатки играет ключевую роль в детальной визуализации указанных стадий. Обнаружение АЦФБ у пациентов с эпиретинальным фиброзом макулы и кистозным макулярным отеком имеет важное прогностическое значение, позволяя более взвешенно подходить к выбору тактики ведения и оценке ожидаемых функциональных результатов витреоретинальной хирургии.

Ключевые слова: *аномалии центрального фовеолярного букета, витреомакулярный интерфейс, витреомакулярная тракция, эпиретинальный фиброз макулы, кистозный макулярный отек, оптическая когерентная томография, симптом «ватного шарика», приобретенное вителлиформное поражение*

Для цитирования: Жазыбаев Р.С., Жиров А.Л. Аномалии центрального фовеолярного букета (обзор литературы). *Точка зрения. Восток–Запад.* 2026;13(2): 127–134. https://doi.org/10.25276/2410-1257-2026-2-127-134
Автор, ответственный за переписку: Жазыбаев Руслан Серикович, nauka@khvmntk.ru

Literature review

Central Foveal Bouquet Anomalies

R.S. Zhazybaev, A.L. Zhirov

The S.N. Fyodorov Eye Microsurgery Federal State Institution, the Khabarovsk Branch, Khabarovsk, Russia

ABSTRACT

Central foveal bouquet anomalies (CFBA) represent spectrum of tractional and nontractional changes in the fovea, emerging primarily in epiretinal membrane and cystoid macular edema. In recent years, due to optical coherence tomography of the retina, interest among clinicians in these changes has increased significantly due to their impact on central vision and the prognosis of surgical treatment of vitreomacular interface diseases.

A search of publications was performed in the eLIBRARY.RU, PubMed, Google Scholar, and UpToDate databases using the terms «central foveal bouquet anomalies» in English and Russian languages. It was confirmed that the pathogenesis of CFBA is associated with mechanical stress on the foveola transmitted through Müller cells and can be realized as traction tension in epiretinal membranes or vertical stretching of the retina in cystoid macular edema. Three sequential stages of CFBA (cotton ball sign, foveal detachment and acquired vitelliform lesion) are described. They accompanied by progressive loss of visual acuity and increasing damage to the ellipsoid zone. Optical coherence tomography of the retina plays a key role in the detailed visualization of these stages. Detection of CFBA in patients with epiretinal membrane and cystoid macular edema has important prognostic value, allowing for a more informed approach to the selection of treatment strategies and assessment of the expected functional outcomes of vitreoretinal surgery.

Keywords: *central foveal bouquet anomalies retinal diseases, vitreomacular interface, vitreomacular traction, epiretinal membrane, cystoid macular edema, optical coherence tomography, cotton ball sign, acquired vitelliform lesion*

For citation: Zhazybaev R.S., Zhirov A.L. Central foveal bouquet anomalies (literature review). *Point of view. East–West.* 2026;13(2): 127–134. https://doi.org/10.25276/2410-1257-2026-2-127-134
Corresponding author: Ruslan S. Zhazybaev, nauka@khvmntk.ru

© *Жазыбаев Р.С., Жиров А.Л., 2026*

ВВЕДЕНИЕ

Немаловажную роль в ежегодном росте абсолютного числа слепых и слабовидящих людей играет тяжелая патология сетчатки, в частности, ее макулярной области, которая выявляется все чаще [1]. Данная тенденция возникла в силу нескольких причин. Во-первых, это связано с увеличением продолжительности жизни населения во всем мире, в том числе и в России [2]. Во-вторых, значительную роль играет современный образ жизни, способствующий увеличению числа пациентов с так называемыми «болезнями цивилизации»: сахарным диабетом, нарушениями липидного обмена [3]. Это накладывает свой отпечаток и на частоту формирования патологии сетчатки [4, 5]. В-третьих, повышение случаев выявляемости макулярной патологии связано с современными диагностическими возможностями. В последние годы метод спектральной оптической когерентной томографии (ОКТ), благодаря высокой разрешающей способности и быстроте исследования, получил широкое распространение для изучения особенностей витреоретинальных взаимоотношений.

Большой вклад в развитие диагностики и терапии макулярной патологии внес J.D. Gass, который в 1977 г. ввел принципиально новый термин — витреомакулярный интерфейс [6, 7]. Под данным термином понимается область контакта между задней гиалоидной мембраной и внутренней пограничной мембраной (ВПМ) сетчатки. Патология витреомакулярного интерфейса является одной из самых частых причин морфофункциональных изменений центральной зоны сетчатки и снижения центрального зрения и включает в себя витреомакулярный тракционный синдром, полный и неполный (ламеллярный, ложный) макулярный разрыв сетчатки и эпиретинальную мембрану [8, 9]. На сегодняшний день диагностика данных патологических состояний не обходится без использования ОКТ сетчатки, которая позволяет обнаружить изменения на самых ранних стадиях, т.е. еще до возникновения жалоб со стороны пациента на снижение зрения или искривление и искажение предметов, или метаморфопсии [10].

Появление ОКТ позволило углубленно и более детально изучить изменения не только со стороны внутренних слоев сетчатки, которые анатомически являются частью витреомакулярного интерфейса, но и наружных, ранее недоступных для рутинной клинической оценки, включая аномалии центрального фовеолярного букета (АЦФБ). В англоязычной литературе данный феномен описывается как abnormalities of the central foveal bouquet и рассматривается не как самостоятельная нозологическая единица, а как спектр морфологических изменений, развивающихся стадийно на фоне патологии витреомакулярного интерфейса, включающей эпиретинальный фиброз макулы, и кистозном макулярном отеке.

Исторически представление об АЦФБ формировалось постепенно. Букет центральных колбочек (bouquet of central cones) был впервые описан французским офтальмологом André Rochon-Duvigneaud в 1907 г. Под этим термином он подразумевал центральную часть сетчатки диаметром около 100 мкм, включающую около 2000 колбочковых фоторецепторов [11]. Позже канадско-американский офтальмолог J. Donald M. Gass (1999) предположил, что клетки Мюллера, локализующиеся в этой области, могут играть важную роль в патогенезе таких заболеваний, как идиопатический макулярный разрыв и фовеомакулярный шизис [12].

Клетки Мюллера также называют радиальными глиальными клетками. Они расположены во внутреннем ядерном слое, и многие клеточные процессы, происходящие в клетках Мюллера, охватывают все нейросенсорные слои сетчатки. Клетки Мюллера образуют внутреннюю поверхность сетчатки на уровне ВПМ. В эти клетки проникают все типы нейронных отростков сетчатки. Напротив, клетки Мюллера пролиферируют и образуют наружную пограничную мембрану (НПМ) на уровне слоя фоторецепторов. НПМ соединяется с ВПМ в центре фовеа из-за утолщения клеточного слоя клеток Мюллера, создавая конусообразную форму. Это формирует так называемую «шапку Мюллера», которая является резервуаром ксантофиллов, и позволяет клеткам Мюллера защищать сетчатку [13, 14]. Более того, существует множество функциональных взаимодействий между нейронами и клетками Мюллера, включая взаимодействия рециркуляции глутамата, обмена веществ в ганглиозных клетках, гомеостаза внеклеточных ионов и т.д. Клетки Мюллера в фовеа можно разделить на следующие 3 типа: конусовидные клетки; атипичные клетки Мюллера; Z-образные клетки Мюллера. Конусовидные клетки Мюллера расположены в центре фовеолы, в то время как атипичные находятся в остальных частях фовеолы на значительном расстоянии от конусовидных клеток и приблизительно в 400 мкм от центра фовеолы. Z-образные клетки Мюллера расположены в парафовеолярной области.

Последующие исследования итальянского офтальмолога Andrea Govetto (2017) подтвердили важную роль клеток Мюллера в заболеваниях данной области сетчатки, поэтому впоследствии термин «букет центральных колбочек», являющийся не совсем точным, был заменен на «центральный фовеолярный букет» [15].

Учитывая, что на сегодняшний момент данный термин не имеет широкого распространения в русскоязычной офтальмологической литературе, было решено провести поиск данных литературы по данной тематике.

ЦЕЛЬ

Обобщить и систематизировать современные представления об истории изучения, патогенезе, ОКТ-признаках, клиническом течении и прогностическом значении АЦФБ при заболеваниях витреоретинального интерфейса и кистозном макулярном отеке.

МАТЕРИАЛ И МЕТОДЫ

Проведен обзор публикаций, посвященных АЦФБ и размещенных в базах данных eLIBRARY.RU, PubMed, Google Scholar, UpToDate. Поиск осуществлялся по ключевым словам на русском и английском языках: аномалии центрального фовеолярного букета, central foveal bouquet abnormalities, central foveal bouquet. В анализ включали оригинальные статьи и клинические наблюдения, исключали публикации, не содержащие релевант-

ных данных по ключевым словам. Основной акцент был сделан на статьях, опубликованных с 2016 по 2026 г., однако для освещения исторических, анатомических и патогенетических аспектов дополнительно использовали и более ранние фундаментальные работы. Всего было проанализировано 14 публикаций, наиболее полно отражающих современное состояние по заявленной теме с использованием ключевых слов central cone bouquet, abnormalities of the central foveal bouquet. Однако после дополнительной оценки были исключены работы, не содержащие релевантных данных по теме обзора. Так, одна из статей посвящена сетчатке собак, две — сетчатке обезьян, еще одна статья — обзорная, описывающая изданные ранее публикации, и еще две статьи, фигурирующие в результатах поиска, на самом деле не содержат релевантной и полезной информации по теме обзора. В итоговый анализ вошло 25 публикаций, из них 8 ключевых, наиболее полно отражающих современные представления о связи АЦФБ с патологией витреомакулярного интерфейса, его клинико-томографических вариантах и прогностической значимости.

РЕЗУЛЬТАТЫ

Этиология и патогенез аномалий центрального фовеолярного букета

Принято считать, что АЦФБ встречаются при двух патологических состояниях: при патологии витреомакулярного интерфейса, в частности эпиретинальном фиброзе макулы, либо при нетракционном кистозном макулярном отеке различной этиологии: диабетическая ретинопатия, окклюзии центральной вены сетчатки, синдром Ирвина–Гасса [16, 17]. Их объединяет то, что в обоих случаях возникает механическое напряжение в фовеолярной области, которая является крайне восприимчивой к воздействиям подобного рода из-за тесной связи клеток Мюллера с колбочковыми фоторецепторами. Мюллеровские клетки располагаются практически вертикально и простираются от ВПМ до НПМ, выполняя трофическую, гомеостатическую, защитную, поддерживающую функции [12, 18, 19]. При эпиретинальном фиброзе тракционные силы, возникающие со стороны внутренней части сетчатки, передаются на фоторецепторы именно через клетки Мюллера [20].

Механизм развития АЦФБ при кистозном макулярном отеке и эпиретинальном фиброзе имеет как общие черты, так и различия. В отличие от патологий витреоретинального интерфейса, при которых происходит механическое натяжение сетчатки, при кистозном макулярном отеке возникает ее вертикальное растяжение как результат накопления интраретинальной жидкости [17].

По мнению A. Govetto и соавт. (2017), АЦФБ зависят от силы и продолжительности механического воздействия и протекают стадийно [15]:

Стадия 1 — симптом «ватного шарика». Возникает в результате натяжения структур сетчатки, передаваемого через клетки Мюллера, что приводит к смещению колбочковых фоторецепторов и дезорганизации дисков фоторецепторов. При этом НПМ остается интактной, эллипсоидная зона повреждается редко, примерно в 8,8% случаев.

Стадия 2 — фовеолярная отслойка. Прогрессирующее натяжение мюллеровских клеток превышает силу адгезии колбочковых фоторецепторов к пигментному ретинальному эпителию, что приводит к отслойке нейросенсорной сетчатки субфовеолярно и к накоплению субретинальной жидкости. Примерно в 70% случаев появляются зоны повреждения эллипсоидной зоны.

Стадия 3 — приобретенное вителлиформное поражение. Хроническая отслойка нейроэпителия с повреждением колбочковых фоторецепторов и дисфункцией пигментного эпителия сетчатки, приводящей к накоплению отработанных наружных сегментов фоторецепторов. В результате в субретинальном пространстве накапливается метаболический детрит, который формирует вителлиформный материал.

Острота зрения у пациентов с АЦФБ уменьшается при переходе к последующим стадиям, что может быть связано с прогрессирующим повреждением эллипсоидной зоны. Так, по данным A. Govetto и соавт. (2017), на 1-й стадии АЦФБ среднее значение максимальной корригированной остроты зрения составляет примерно 0,13±0,11 logMAR (около 0,7–0,8 по Снеллену). Хорошие зрительные функции объясняются тем, что смещение фоторецепторов происходит без значительного повреждения эллипсоидной зоны и НПМ. На 2-й стадии острота зрения занимает промежуточное положение и составляет в среднем 0,26±0,19 logMAR (около 0,5–0,6 по Снеллену). Снижение зрения на данной стадии обусловлено отделением фоторецепторов от пигментного эпителия сетчатки и часто сопровождается деструкцией эллипсоидной зоны. Третья стадия АЦФБ характеризуется самой низкой остротой зрения, средние показатели составляют 0,37±0,20 logMAR (около 0,4–0,5 по Снеллену). Столь значительное ухудшение зрения вызвано хроническим характером тракций или растяжения, деструкцией эллипсоидной зоны и накоплением продуктов метаболизма фоторецепторов [15].

Диагностика аномалий центрального фовеолярного букета

Пациент с эпиретинальным фиброзом макулы или кистозным макулярным отеком предъявляет жалобы на снижение остроты зрения, искажение предметов в центральной части поля зрения (метаморфопсии).

Помимо стандартного офтальмологического обследования с визометрией, биомикроскопией и офтальмоскопией, диагностика заболеваний центральной зоны сетчатки на сегодняшний день не обходится без метода ОКТ, благодаря которому возможно получить детальные и высокоточные послойные изображения сетчатки [21].

ОКТ-признаки АЦФБ, согласно данным A. Govetto (2017) [15]:

Стадия 1 — симптом «ватного шарика» *(рис. 1)*. На данной стадии субфовеолярно между эллипсоидной зоной и зоной интердигитации возникает небольшой гиперрефлективный очаг с нечеткими контурами. Эллипсоидная зона может выглядеть несколько утолщенной, а зона интердигитации — менее отчетливой.

Стадия 2 — фовеолярная отслойка *(рис. 2)*. Наблюдается центральное субфовеолярное гипорефлективное пространство, соответствующее скоплению субре-

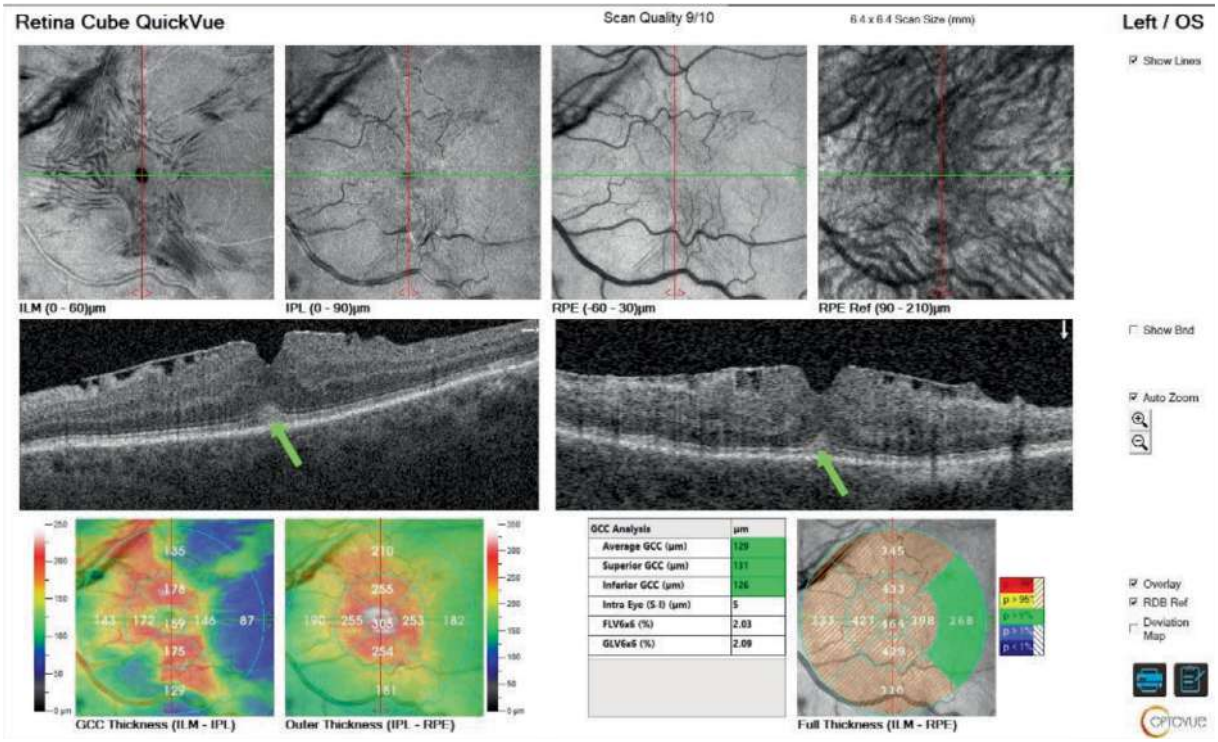

Рис. 1. ОКТ макулы левого глаза при эпиретинальном фиброзе макулы (изображение из личного архива авторов, полученное на оптическом когерентном томографе SOLIX, Optovue (США), протокол Retina Cube). Симптом «ватного шарика» указан стрелкой

Fig. 1. Optical coherence tomography scan of the macula of the left eye with epiretinal membrane (image from the authors' personal archive obtained by Optovue SOLIX OCT (USA), the Retina Cube protocol). The «cotton ball sign» is indicated by the arrow

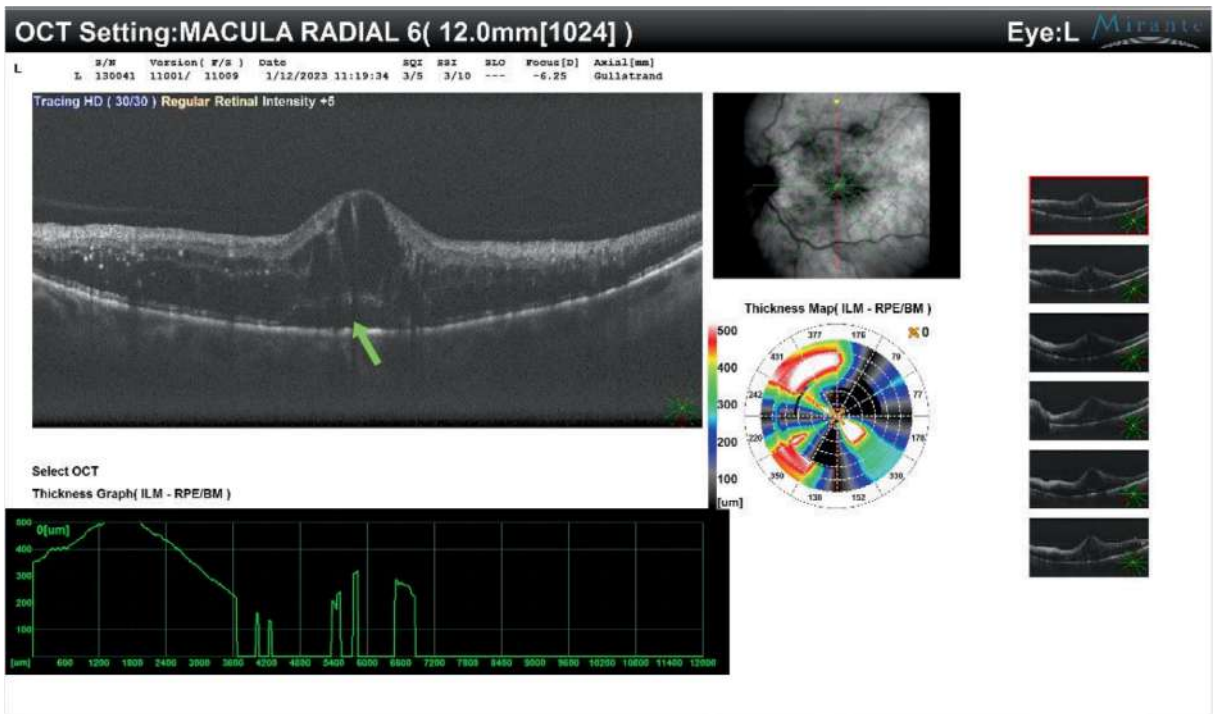

Рис. 2. ОКТ макулы левого глаза при кистозном макулярном отеке на фоне окклюзии центральной вены сетчатки (изображение из личного архива авторов, полученное на сканирующем лазерном офтальмоскопе Mirante, Nidek (Япония), протокол MACULA RADIAL). Фовеолярная отслойка нейроэпителия указана стрелкой

Fig. 2. Optical coherence tomography scan of the macula of the left eye with cystoid macular edema due to central retinal vein occlusion (image from the authors' personal archive, obtained by Scanning Laser Ophthalmoscope Nidek Mirante (Japan), the protocol of scanning Macula radial). The foveal neuroepithelial detachment is indicated by the arrow

тинальной жидкости под зоной интердигитации. НПМ, эллипсоидная зона и зона интердигитации приобретают куполообразную форму. ВПМ обычно остается сохранной, хотя может быть менее отчетливой.

Стадия 3 — приобретенное вителлиформное поражение *(рис. 3)*. Наблюдается наличие толстого куполообразного субфовеолярного гиперрефлективного материала между эллипсоидной зоной и ретинальным пигментным эпителием. НПМ, как правило, остается сохранной, хотя над очагом она может быть смещена вверх. Деструкция эллипсоидной зоны наблюдается примерно в 75% случаев.

Клиническое значение изменений центрального фовеолярного букета при патологии витреомакулярного интерфейса

Важно еще раз подчеркнуть, что АЦФБ следует рассматривать как ОКТ-морфологический феномен, а не как самостоятельную нозологическую единицу, так как сами по себе изменения центрального фовеолярного букета не формируют отдельного заболевания, а отражают структурный ответ фовеолярной зоны в контексте патологии витреомакулярного интерфейса или кистозного макулярного отека.

Классификация стадий АЦФБ, представленная выше, имеет важное практическое значение, поскольку отражает нарастающую глубину повреждения наружных слоев сетчатки и позволяет предположить, что по мере прогрессирования изменений ухудшается и функциональный прогноз. Так, по данным A. Govetto и соавт. (2017), которые исследовали 263 глаза с АЦФБ (средний период наблюдения 21,2±16,7 месяца), оказалось, что большинство глаз с симптомом «ватного шарика» имело стабильную остроту зрения в течение всего периода наблюдения. Также было отмечено, что при уменьшении тракционного натяжения сетчатки возможно даже самопроизвольное разрешение данного симптома. При 3-й стадии АЦФБ возможен спонтанный коллапс вителлиформного материала с его миграцией в слои сетчатки и нарушением целостности эллипсоидной зоны и НПМ, что приводит к выраженному и стойкому снижению центрального зрения [15].

Интересными являются результаты исследования M. Alkabes и соавт. (2020), которые выявляли взаимосвязь между метаморфопсиями и структурными изменениями сетчатки у пациентов с эпиретинальным фиброзом. Всего в исследование было включено 60 глаз с эпиретинальным фиброзом 3-й и 4-й стадии, всем пациентам была выполнена ОКТ сетчатки, оценка метаморфопсий осуществлялась M-CHARTS тестированием. Группой авторов было установлено, что выраженность АЦФБ не имеет статистически значимой корреляции с уровнем метаморфопсий [22].

Результаты витреоретинальной хирургии эпиретинальных макулярных мембран при наличии АЦФБ отражены в нескольких исследованиях. В частности, N.A. Damasceno и соавт. (2020) исследовали 46 глаз с АЦФБ на фоне идиопатических эпиретинальных мем-

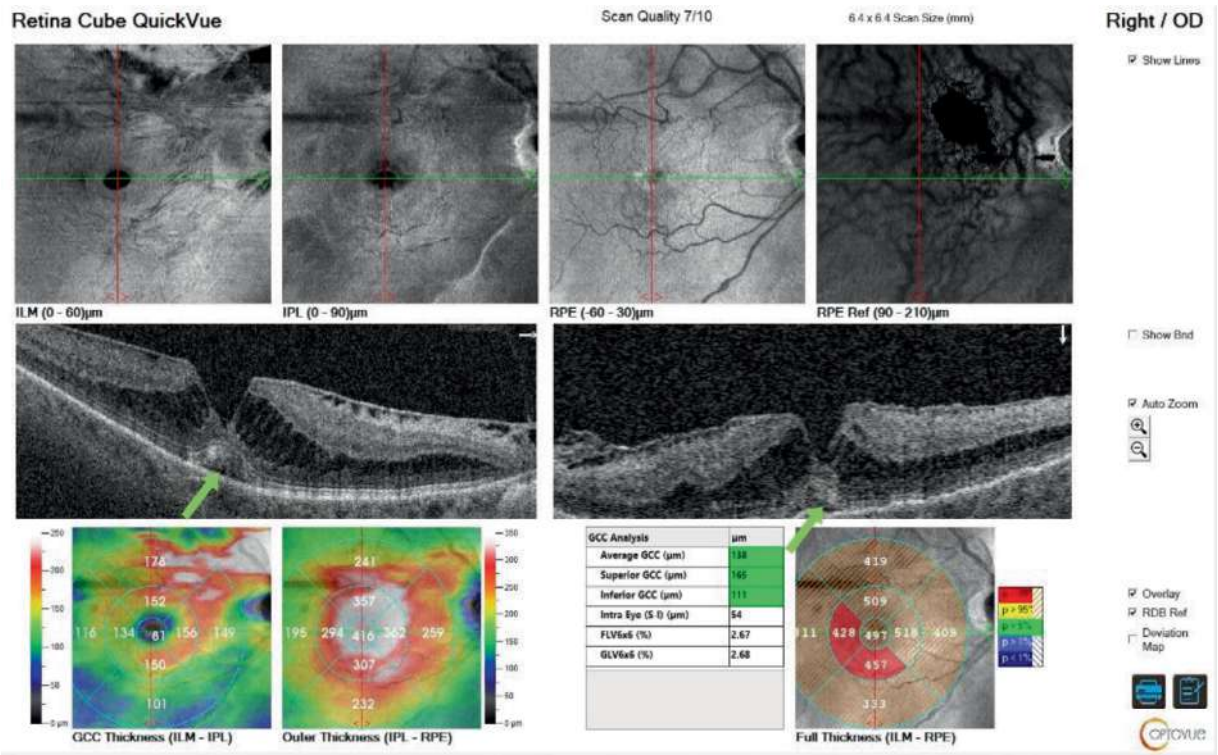

Рис. 3. ОКТ макулы левого глаза при эпиретинальном фиброзе макулы (изображение из личного архива авторов, полученное на оптическом когерентном томографе SOLIX, Optovue (США), протокол Retina Cube). Вителлиформный материал указан стрелкой

Fig. 3. Optical coherence tomography scan of the macula of the left eye with epiretinal membrane (image from the authors' personal archive obtained by Optovue SOLIX OCT (USA), the Retina Cube protocol). The vitelliform lesion is indicated by the arrow

бран [23]. Пациенты были распределены на две группы: 1-ю группу, находившуюся под наблюдением (21 глаз), 2-ю — перенесшую витрэктомию через плоскую часть цилиарного тела с пилингом ВПМ (25 глаз). Период наблюдения составил от 1 до 2 лет. Оказалось, что к концу срока наблюдения спонтанное разрешение АЦФБ в 1-й группе произошло в 23,8% глаз, в то время как во 2-й группе после хирургического лечения — в 60%. В обеих группах наблюдалось изменение средней остроты зрения к концу периода наблюдения. Так, если в 1-й группе начальная острота зрения по системе logMAR составляла 0,19±0,17, то конечная повысилась до 0,24±0,18, что говорило об ее ухудшении, во 2-й группе острота зрения изменилась с 0,31±0,31 до 0,15±0,21, что соответствовало ее улучшению. Таким образом, хирургическое лечение идиопатических эпиретинальных мембран по разрешению АЦФБ и по динамике остроты зрения дало лучшие результаты, чем пассивное динамическое наблюдение. Эти данные позволяют предположить, что у части пациентов с патологией витреомакулярного интерфейса выявление АЦФБ может рассматриваться как дополнительный аргумент в пользу хирургического лечения, особенно при наличии прогрессирующего снижения зрения и соответствующих признаков тракционного воздействия, по данным ОКТ.

Сходную по направлению позицию представили M.P. Brinkmann и соавт. (2021), которые проанализировали результаты витрэктомии 151 глаза с эпиретинальным фиброзом макулы через плоскую часть цилиарного тела с пилингом ВПМ [16]. Было установлено, что пациенты с АЦФБ имели меньший прирост остроты зрения по сравнению с пациентами, у которых АЦФБ не было — 0,28 против 0,14 по системе logMAR. С клинической точки зрения это может указывать на то, что наличие предоперационных изменений в фовеолярной зоне отражает более выраженное вовлечение фоторецепторного аппарата и, следовательно, более ограниченный резерв функционального восстановления даже при успешном устранении тракционного компонента.

Однако не все исследователи согласны с тем, что АЦФБ играют прогностическую роль при хирургическом лечении патологии витреомакулярного интерфейса. Существует ряд работ, в ходе которых связь между наличием АЦФБ до оперативного вмешательства и остротой зрения после витреоретинальных хирургических вмешательств не была установлена. Manon Ortoli и соавт. (2021) исследовали прогностические факторы, которые могут влиять на результаты хирургического лечения эпиретинальных мембран [24]. В исследование было включено 125 глаз, из них 44 глаза с различными стадиями АЦФБ. Было установлено, что послеоперационная острота зрения коррелировала с изменением толщины макулярной зоны сетчатки и исходной остротой зрения, но не коррелировала с наличием АЦФБ до операции, а также исходной стадией эпиретинального фиброза.

Аналогичный вывод был сделан E. Vounotrypidis и соавт (2025), которые провели собственный анализ факторов, влияющих на послеоперационную остроту зрения у пациентов с эпиретинальным фиброзом после хирургического лечения. Исследование включало в себя 50 глаз с эпиретинальным фиброзом 2–4-й стадии, которым была выполнена витрэктомия через плоскую часть цилиарного тела с пилингом ВПМ. Авторы пришли к выводу, что АЦФБ не являются прогностически значимым фактором для послеоперационной остроты зрения через 12 месяцев после хирургического вмешательства [25].

Выявленные противоречия, вероятно, обусловлены несколькими причинами. Во-первых, исследования различались по дизайну, объему выборки и критериям включения пациентов. Во-вторых, в анализ включались пациенты с различными стадиями эпиретинального фиброза и различной выраженностью изменений наружных слоев сетчатки, что само по себе может влиять на анатомический и функциональный результат. В-третьих, использовались разные конечные точки: в одних работах акцент делался на динамике остроты зрения, в других — на частоте разрешения морфологических изменений или на сочетании функциональных и томографических параметров. Наконец, сроки наблюдения после операции также были неодинаковыми, что особенно важно при оценке восстановления наружных слоев сетчатки и реорганизации фовеолярной архитектуры.

Обобщая представленные литературные данные, можно выделить несколько ключевых аспектов, определяющих клиническую интерпретацию АЦФБ при патологии витреомакулярного интерфейса. Для наглядности основные ОКТ-признаки, клиническое значение и предполагаемое прогностическое значение отдельных стадий изменений сведены в *таблицу*.

С практической точки зрения выявление АЦФБ при патологии витреомакулярного интерфейса следует рассматривать не как самостоятельный критерий выбора хирургической тактики, а как один из дополнительных ОКТ-маркеров, который должен интерпретироваться совместно с исходной остротой зрения, стадией эпиретинального фиброза, состоянием эллипсоидной зоны, толщиной макулы и выраженностью жалоб пациента. При относительно стабильных ранних изменениях возможно динамическое наблюдение, тогда как при прогрессировании тракционных изменений и снижении зрительных функций выявление данного феномена может усиливать аргументацию в пользу хирургического вмешательства.

ЗАКЛЮЧЕНИЕ

Проведенный анализ имеющейся литературы показывает, что АЦФБ представляют собой не самостоятельную нозологическую единицу, а ОКТ-морфологический феномен, тесно связанный с патологией витреомакулярного интерфейса и кистозным макулярным отеком. Наличие этих изменений имеет тесную связь с остротой зрения пациента, но не с выраженностью метаморфопсий. По данным разных авторов, АЦФБ, выявленные в ходе предоперационной диагностики, по-разному влияют на восстановление остроты зрения после хирургического лечения в виде витрэктомии через плоскую часть цилиарного тела с пилингом внутренней пограничной мембраны, что может быть связано с различными протоколами наблюдения и критериями оценки анатомического и функционального результата в проведенных исследованиях. Отсутствие единого мнения

Таблица

Клинико-томографические характеристики стадий аномалий центрального фовеолярного букета

Table 1

Clinical and tomographic characteristics of the stages of central foveal bouquet anomalies

Стадия Stage	ОКТ-признаки OCT signs	Клиническое значение Clinical significance	Возможное прогностическое значение Possible prognostic value
Симптом «ватного шарика» The «cotton ball sign»	Небольшой субфовеолярный гиперрефлективный очаг между эллипсоидной зоной и зоной интердигитации; возможное утолщение эллипсоидной зоны; наружная пограничная мембрана, как правило, сохранена A small subfoveal hyperreflective lesion between the ellipsoid zone and the interdigitation zone; possible thickening of the ellipsoid zone; the external limiting membrane is usually preserved	Чаще соответствует ранней стадии структурных изменений в фовеолярной зоне при патологии витреомакулярного интерфейса; может сопровождаться минимальными функциональными нарушениями Often corresponds to early stage of structural changes in the foveola in vitreomacular interface diseases; may accompanied by minimal functional impairment	В ряде случаев возможна стабилизация или даже спонтанное разрешение при уменьшении тракционного воздействия; функциональный прогноз обычно более благоприятный по сравнению с поздними стадиями Stabilization or even spontaneous resolution is possible with reduction in traction tension in some cases; the functional prognosis is usually more favorable compared to later stages
Фовеолярная отслойка The foveal detachment	Центральное субфовеолярное гипорефлективное пространство, соответствующее скоплению субретинальной жидкости; куполообразная деформация наружных слоев сетчатки; более частое повреждение эллипсоидной зоны A central subfoveal hyporeflective space corresponding to the accumulation of subretinal fluid; dome-shaped deformation of the outer retinal layers; damage to the ellipsoid zone more often	Отражает более выраженное вовлечение наружных слоев сетчатки и может ассоциироваться с большим снижением остроты зрения Reflects more pronounced involvement of the outer retinal layers and may associated with greater decrease of visual acuity	Может указывать на более серьезное структурное повреждение и менее предсказуемое функциональное восстановление, особенно при длительном существовании изменений May indicate more severe structural damage and less predictable functional recovery, especially if changes persist for a long time
Приобретенное вителлиформное поражение The acquired vitelliform lesion.	Наличие плотного куполообразного субфовеолярного гиперрефлективного материала между эллипсоидной зоной и ретинальным пигментным эпителием; нередко сочетается с деструкцией эллипсоидной зоны The presence of dense dome-shaped subfoveal hyperreflective lesion between the ellipsoid zone and the retinal pigment epithelium; often combined with destruction of the ellipsoid zone	Соответствует поздней стадии морфологических изменений, связанному с хроническим повреждением фоторецепторов и дисфункцией ретинального пигментного эпителия Corresponds to the late stage of morphological changes associated with chronic damage to photoreceptors and dysfunction of the retinal pigment epithelium	Обычно ассоциируется с наихудшими функциональными показателями и более ограниченным потенциалом зрительного восстановления после хирургического лечения Often associated with poorer functional indexes and more limited potential for visual recovery after surgery

в оценке влияния аномалий центрального фовеолярного букета на остроту зрения после хирургического лечения эпиретинальных мембран обусловливает важность и перспективность дальнейшего изучения данного вопроса.

ЛИТЕРАТУРА/REFERENCES

1. Keel S, Cieza A. Rising to the challenge: estimates of the magnitude and causes of vision impairment and blindness. *Lancet Glob Health*. 2021;9(2): e100–e101. https://doi.org/10.1016/S2214-109X(21)00008-5
2. Лаптева И.П., Гришина Е.Н. Проблемы и перспективы роста ожидаемой продолжительности жизни населения России. *Вестник Челябинского государственного университета*. 2024;(12): 29–38.
Lapteva IP, Grishina EN. Problems and prospects of growth in life expectancy of the russian population. *Bulletin of Chelyabinsk State University*. 2024;(12): 29–38. (In Russ.).
https://doi.org/10.47475/1994-2796-2024-494-12-29-38
3. Joseph JJ, Echouffo-Tcheugui JB, Golden SH, et al. Physical activity, sedentary behaviors and the incidence of type 2 diabetes mellitus: the Multi-Ethnic Study of Atherosclerosis (MESA). *BMJ Open Diabetes Res Care*. 2016;4(1): e000185. https://doi.org/10.1136/bmjdrc-2015-000185.

4. Yau JW, Rogers SL, Kawasaki R, et al. Global prevalence and major risk factors of diabetic retinopathy. *Diabetes Care.* 2012;35(3): 556–64. https://doi.org/10.2337/dc11-1909
5. Липатов Д.В., Александрова В.К., Бессмертная Е.Г. и др. Эпидемиология и регистр диабетической ретинопатии и ее осложнений в Российской Федерации. *Современные технологии в офтальмологии.* 2020;(4): 26–7.
Lipatov DV, Alexandrova VK, Bessmertnaya EG, et al. Epidemiology and registry of diabetic retinopathy and its complications in the Russian Federation. *Modern Technologies in Ophthalmology.* 2020;(4): 26–7. (In Russ.).
https://doi.org/10.25276/2312-4911-2020-4-26-27
6. Gass JD. Reappraisal of biomicroscopic classification of stages of development of a macular hole. *Am J Ophthalmol.* 1995;119(6): 752–9. https://doi.org/10.1016/s0002-9394(14)72781-3
7. Gass JD. Stereoscopic atlas of macular diseases: diagnostic and treatment. Saint Louis; 1977.
8. Жазыбаев Р.С., Жиров А.Л., Сорокин Е.Л. Структура клинической разновидности макулярной патологии среди пациентов диагностического отделения. *Современные технологии в офтальмологии.* 2021;(1): 93–6.
Zhazybaev RS, Zhirov AL, Sorokin EL. The structure of the clinical variety of macular pathology in patients of diagnostic department. *Modern Technologies in Ophthalmology.* 2021;(1): 93–6. (In Russ.).
https://doi.org/10.25276/2312-4911-2021-1-93-96
9. Балашевич Л.И., Байбородов Я.В., Жоголев К.С. Патология витреомакулярного интерфейса. Обзор литературы в вопросах и ответах. *Офтальмохирургия.* 2014;(4): 109–14.
Balashevich LI, Baiborodov JV, Zogolev KS. Vitreomacular interface pathology. review of foreign literature in questions and answers. *Fyodorov Journal of Ophthalmic Surgery.* 2014;(4): 109–14. (In Russ.).
10. Помыткина Н.В., Сорокин Е.Л. Исследование витреомакулярного интерфейса с помощью спектральной оптической когерентной томографии у пациентов с артифакией. *Вестник офтальмологии.* 2016;132(4): 43–7.
Pomytkina NV, Sorokin EL. Study of vitreomacular interface in patients with pseudophakia by means of spectral optical coherence tomography. *Russian Annals of Ophthalmology.* 2016;132(4): 43–7. (In Russ.). https://doi.org/10.17116/oftalma2016132443-47
11. Rochon-Duvigneaud A. Recherches sur la fovea de la retine humaine et particulie`rement sur le bouquet des coˆnes centraux. *Arch Anat Microsc.* 1907;9: 315–342.
12. Gass JD. Müller cell cone, an overlooked part of the anatomy of the fovea centralis: hypotheses concerning its role in the pathogenesis of macular hole and foveomacualr retinoschisis. *Arch Ophthalmol.* 1999;117(6): 821–823. https://doi.org/10.1001/archopht.117.6.821
13. Gao H, A L, Huang X, Chen X, Xu H. Müller glia-mediated retinal regeneration. *Mol Neurobiol.* 2021;58(5): 2342–61. https://doi.org/10.1007/s12035-020-02274-w
14. Ruzafa N, Pereiro X, Lepper MF, Hauck SM, Vecino E. A Proteomics approach to identify candidate proteins secreted by Müller glia that protect ganglion cells in the retina. *Proteomics.* 2018;18(11): e1700321. https://doi.org/10.1002/pmic.201700321
15. Govetto A, Bhavsar KV, Virgili G, et al. Tractional abnormalities of the central foveal bouquet in epiretinal membranes: clinical spectrum and pathophysiological perspectives. *Am J Ophthalmol.* 2017;184: 167–80. https://doi.org/10.1016/j.ajo.2017.10.011
16. Brinkmann MP, Michels S, Brinkmann C, et al. Epiretinal membrane surgery outcome in eyes with abnormalities of the central bouquet. *Int J Retina Vitreous.* 2021;7(1): 7. https://doi.org/10.1186/s40942-020-00279-0
17. Lenis TL, Au A, Hou K, Govetto A, Sarraf D. Alterations of the foveal central bouquet associated with cystoid macular edema. *Can J Ophthalmol.* 2020;55(4): 301–9. https://doi.org/10.1016/j.jcjo.2020.01.013
18. Yamada E. Some structural features of the fovea centralis in the human retina. *Arch Ophthalmol.* 1969;82(2): 151–9. https://doi.org/10.1001/archopht.1969.00990020153002
19. Matet A, Savastano MC, Rispoli M, et al. En face optical coherence tomography of foveal microstructure in full-thickness macular hole: A model to study perifoveal Müller cells. *Am J Ophthalmol.* 2015;159(6): 1142–51. https://doi.org/10.1016/j.ajo.2015.02.013
20. Spaide RF. Closure of an outer lamellar macular hole by vitrectomy: hypothesis for one mechanism of macular hole formation. *Retina.* 2000;20(6): 587–90. https://doi.org/10.1097/00006982-200006000-00001
21. Сорокин Е.Л., Филь А.А., Таболова А.Г. Современные методы исследования в офтальмологии (обзор литературы). *Дальневосточный медицинский журнал.* 2022;(3): 119-28.
Sorokin EL, Fil AA, Tabolova AG. Modern examination methods in ophthalmology. *Far Eastern Medical Journal.* 2022;(3): 119–28. (In Russ.).
https://doi.org/10.35177/1994-5191-2022-3-19
22. Alkabes M, Fogagnolo P, Vujosevic S, et al. Correlation between new OCT parameters and metamorphopsia in advanced stages of epiretinal membranes. *Acta Ophthalmol.* 2020;98(8): 780–6. https://doi.org/10.1111/aos.14336
23. Damasceno NA, Damasceno EF, Yannuzzi NA, et al. The central subfoveal bouquet in idiopathic epiretinal membranes. *Clin Ophthalmol.* 2020;(14): 2353–9. https://doi.org/10.2147/OPTH.S254544
24. Ortoli M, Blanco-Garavito R, Blautain B, et al. Prognostic factors of idiopathic epiretinal membrane surgery and evolution of alterations of the central cone bouquet. *Graefes Arch Clin Exp Ophthalmol.* 2021;259(8): 2139–47. https://doi.org/10.1007/s00417-021-05110-6
25. Vounotrypidis E, Meyer J, Vogt D, et al. The impact of epiretinal membrane stage and postoperative treatment on visual and anatomical outcomes following vitrectomy in eyes with preexisting macular edema. *Int J Retina Vitreous.* 2025;11(1): 74. https://doi.org/10.1186/s40942-025-00697-y

Информация об авторах
Жазыбаев Руслан Серикович — врач-офтальмолог консультативно-диагностического отделения Хабаровского филиала ФГАУ «НМИЦ «МНТК «Микрохирургия глаза» им. акад. С.Н. Федорова» Минздрава России, nauka@khvmntk.ru, https://orcid.org/0000-0002-6201-5051
Жиров Аркадий Леонидович — зав. консультативно-диагностическим отделением, врач-офтальмолог Хабаровского филиала ФГАУ «НМИЦ «МНТК «Микрохирургия глаза» им. акад. С.Н. Федорова» Минздрава России, nauka@khvmntk.ru, https://orcid.org/0000-0003-0226-9014

Information about the authors
Ruslan S. Zhazybaev — ophthalmologist of the consultative and diagnostic department, The S. Fyodorov Eye Microsurgery Federal State Institution, the Khabarovsk Branch, nauka@khvmntk.ru, https://orcid.org/0000-0002-6201-5051
Arkady L. Zhirov — head of the consultative and diagnostic department, Ophthalmologist, The S. Fyodorov Eye Microsurgery Federal State Institution, the Khabarovsk Branch, nauka@khvmntk.ru, https://orcid.org/0000-0003-0226-9014

Вклад авторов:
Жазыбаев Р.С. — концепция и дизайн исследования, проведение исследований, сбор и обработка материала, статистическая обработка данных, анализ литературы, написание текста, редактирование, окончательное утверждение версии, подлежащей публикации.
Жиров А.Л. — написание текста, редактирование.

Author's contribution
Zhazybaev R.S. — concept and design of the study, conducting the study, collecting and processing the material, statistical processing of data, literature analysis, writing the text, editing, final approval of the version to be published.
Zhirov A.L. — writing the text, editing.

Финансирование: Авторы не получали конкретный грант на это исследование от какого-либо финансирующего агентства в государственном, коммерческом и некоммерческом секторе.
Financial transparency: The authors have not declared a specific grant for this research from any funding agency in the public, commercial, or non-profit sector.

Конфликт интересов: Отсутствует.
Conflict of interest: None.

Поступила: *13.04.2026*
Переработана: *30.04.2026*
Принята к печати: *20.05.2026*
Received: *13.04.2026*
Revision: *30.04.2026*
Accepted: *20.05.2026*