

DOI: <https://doi.org/10.25276/2410-1257-2020-2-9-13>
УДК 617.713

Акселерированный кросслинкинг при тонких роговицах у пациентов с прогрессирующим кератоконусом. Предварительные результаты

М.М. Бикбов, Ю.А. Русакова, Э.Л. Усубов, Э.М. Рахимова
ГБУ «Уфимский НИИ глазных болезней АН РБ», Уфа

РЕФЕРАТ

В статье описаны ранние результаты лечения пациентов с прогрессирующим кератоконусом и тонкой роговицей методом акселерированного кросслинкинга с применением контактной линзы.

Цель. Оценка эффективности и безопасности УФ-кросслинкинга роговицы с применением контактной линзы у пациентов с прогрессирующим кератоконусом с толщиной роговицы менее 400 мкм (с эпителием).

Материал и методы. 10 пациентам (11 глаз) был выполнен кросслинкинг роговицы с применением контактной линзы: 9 пациентов – с прогрессирующим кератоконусом III-IV стадии по классификации Amsler-Krumeich и 1 – со вторичной кератэктазией после LASIK. Средний возраст пациентов – 24 года, период наблюдения – 6 месяцев.

Результаты. Через 1 месяц наблюдалось незначительное улучшение всех показателей и к концу 6 месяца выявлено улучшение НКОЗ и КОЗ с $0,05 \pm 0,02$ до $0,07 \pm 0,65$ и $0,1 \pm 0,08$ до $0,3 \pm 0,23$, соответственно ($p=0,09$). Показатели кератометрии: снижение преломля-

ющей силы роговицы K_{max} с $58,5 \pm 6,0D$ до $57,4 \pm 4,3D$, $K1$ с $56,2 \pm 5,4D$ до $56,4 \pm 7,2D$ и $K2$ с $53,9 \pm 8,5D$ до $53,0 \pm 3,3D$. Толщина роговицы уменьшилась незначительно и составила 360 ± 59 мкм.

Вывод. У пациентов с прогрессирующим кератоконусом и тонкой роговицей акселерированный кросслинкинг с применением контактной линзы оказался безопасным методом лечения. Эффективность метода выразалась в снижении показателей кератометрии на 1,1D, повышении скорректированной остроты зрения на 2 единицы, без каких-либо признаков повреждения эндотелия роговицы в 91% случаев. Клинический результат может выражаться транзиторным ухудшением показателей роговицы к концу 1 месяца и улучшением их к концу 6 месяца наблюдения. Для оценки степени эффективности модифицированного протокола кросслинкинга необходимо сравнение его с «Дрезденским» на большем количестве случаев и в отдаленные сроки.

Ключевые слова: кератоконус, тонкая роговица, акселерированный кросслинкинг, кератэктазия. ■

Точка зрения. Восток – Запад. 2020;2:9-13.

ABSTRACT

Corneal crosslinking in thin corneal patients with progressive keratoconus. Preliminary results

M.M. Bikbov, I.A. Rusakova, E.L. Usubov, E.M. Rakhimova
Ufa Eye Research Institute, Ufa

The article describes the early results of treatment of patients with progressive keratoconus and thin cornea using the accelerated crosslinking method using a contact lens.

Purpose. To evaluate the efficacy and safety of UV-CXL using a contact lens in patients with progressive keratoconus with a corneal thickness of less than 400 microns (with epithelium).

Material and methods. In 10 patients (11 eyes) with a diagnosis of progressive keratoconus stage III-IV according to the Amsler-Krumeich classification (9 patients) and 1 patient with secondary keratectasia after LASIK, corneal crosslinking was performed using a contact lens. The mean age of the patients is 24 years, observation period – 6 months.

Results. After 1 month, there was a slight improvement in all parameters, and by the end of 6 months there was an improvement in UCVA and BCVA from 0.05 ± 0.02 to 0.07 ± 0.65 and 0.1 ± 0.08 to 0.3 ± 0.23 , respectively ($P=0.09$). Keratometry indices – a decrease in the refractive

power of the cornea: K_{max} from $58.5 \pm 6.0 D$ to $57.4 \pm 4.3 D$, $K1$ from $56.2 \pm 5.4 D$ to $56.4 \pm 7.2 D$ and $K2$ from $53.9 \pm 8.5 D$ to $53.0 \pm 3.3 D$. The corneal thickness decreased slightly and amounted to $360 \pm 59 \mu m$.

Conclusion. In patients with progressive keratoconus associated with thin cornea, accelerated crosslinking using a contact lens has proven to be a safe treatment method. The effectiveness of the method was expressed in a decrease in keratometry by 1.1 D, an increase in corrected visual acuity by 2 units, without any signs of corneal endothelial damage in 91% of cases. The clinical result can be expressed by a transient deterioration of the cornea by the end of 1 month and their improvement by the end of the 6 months of observation. To evaluate the effectiveness of the modified cross-linking protocol, it is necessary to compare it with «Dresden protocol» in more cases and in the long term.

Keywords: keratoconus, thin cornea, accelerated crosslinking, keratectasia. ■

Point of View. East – West. 2020;2:9-13.

Кератоконус (КК) – хроническое прогрессирующее заболевание роговицы, характеризующееся истончением стромы и эктазией роговицы, вызывающим нерегулярный астигматизм и нарушения зрения [1, 2]. Патогенетически ориентированным методом в лечении КК признан ультрафиолетовый кросслинкинг роговицы (УФ-КЛР). Наиболее зарекомендовавший себя протокол этого метода – «Дрезденский», который включает удаление эпителия для лучшего проникновения в строму рибофлавина и ультрафиолетовое излучение, обеспечивающее фотополимеризацию коллагеновых волокон в структуре роговицы и повышение ее биомеханической жесткости [2-8].

Ультрафиолетовый кросслинкинг роговицы стал стандартом лечения прогрессирующего КК, а многочисленные клинические исследования подтвердили его эффективность и безопасность при соблюдении показаний. Стандартный «Дрезденский» протокол применим исключительно для глаз с минимальной толщиной роговицы – 400 мкм после ее дезэпителизации. Этот критерий был предусмотрен для защиты эндотелия роговицы и внутриглазных структур от вредного воздействия ультрафиолета А. Экспериментально было доказано, что ультрафиолетовое излучение при мощности до 0,18 мВт/см² на уровне эндотелия по крайней мере в 2 раза меньше критического порога ее повреждения, которое составляет 0,35 мВт/см² и еще меньше порога повреждения хрусталика (70 мВт/см²) и сетчатки (4,3 мВт/см²) [9-11].

Однако в клинической практике большинство роговиц с КК, нуждающихся в ультрафиолетовом кроссликинге, могут не соответствовать этому предоперационному критерию. Так, у пациентов с III и IV стадиями заболевания значения пахиметрии часто могут быть ниже этого порога, при этом высокая корригированная острота зрения (КОЗ) исключает радикальные хирургические вмешательства. Согласно некоторым исследованиям, примерно у 25% пациентов с КК толщина роговицы оказывается <400 мкм при первичном осмотре [1]. Однако большинство этих пациентов нуждаются в выполнении процедуры УФ-КЛР.

По данным Y. Han et al., применение кроссликинга при «тонких» роговицах имеет более выраженный эффект нежели при более «толстых». Это подтверждалось большими изменениями в значениях кератометрии – Kmax в тонких роговицах [12].

Существуют различные модификации традиционного метода, позволяющие обойти проблему тонкой роговицы, избегая при этом возможных осложнений [1,13-16]. Одной из методик является кросслинкинг с использованием мягкой контактной линзы.

S. Jacob et al. описали этот метод для роговиц, имеющих толщину роговицы после удаления эпителия 350–400 мкм. Наложение мягкой контактной линзы (МКЛ), имеющую толщину приблизительно 90 мкм, с пропитыванием ее 0,1%-м изосмолярным рибофлавином в течение 30 минут обеспечивало временное утолщение роговицы во время процедуры УФ-КЛР. При достижении значения интраоперационной пахиметрии более 400 мкм, облучение выполняли как при стандартном УФ-КЛР. Авторы показали эффективность такого подхода при лечении 14 глаз с тонкой роговицей [13]. Преимущество этого метода заключается в том, что он не зависит от способности роговицы к отеку. С другой стороны, пропитанная рибофлавином МКЛ снижает доступность кислорода и поглощает УФ-излучение, снижая его уровень на 40-50% [17]. Безусловно, для объективной оценки эффективности данной методики необходимы исследования с большим количеством пациентов и более длительными сроками наблюдения за ними.

ЦЕЛЬ

Оценка эффективности и безопасности УФ-КЛР с применением контактной линзы у пациентов с прогрессирующим кератоконусом и толщиной роговицы менее 400 мкм (с эпителием).

МАТЕРИАЛ И МЕТОДЫ

Исследование выполнено у 10 пациентов (11 глаз), которым в теч-

ние 2019 г. был выполнен кросслинкинг роговицы. Средний возраст пациентов составил 24±5,7 года (возрастной диапазон: от 14 до 34 лет). Мужчин было 9, женщин – 1. Период наблюдения за пациентами составил 6 месяцев. У 9 пациентов верифицирован диагноз – прогрессирующий кератоконус III-IV стадии по классификации Amsler-Krumeich. 1 больной был со вторичной кератэктазией после LASIK.

Основным критерием отбора были значения пахиметрии роговицы в тончайшей точке с эпителием менее 400 мкм. Диапазон толщины роговицы составил 342-400 мкм. Всем пациентам проводилось стандартное офтальмологическое обследование, включающее визометрию, автокераторефрактометрию, тонометрию, кератотопографию на аппарате Pentacam HR (Германия) и ORB-scan (США), пахиметрию и OCT переднего отрезка на приборе Visante (Германия). Обследование выполнялось в сроки: до, через 1 месяц, 3 и 6 месяцев после процедуры. Операция выполнялась в стерильных условиях в операционной после письменного согласия пациентов с соблюдением этических норм согласно Женевской конвенции о защите прав и достоинства человека в связи с применением достижений биологии и медицины.

Техника операции. Анестезия местная путем закапывания инокаина 2%-го. На веки накладывали блефаростат, затем при помощи микрошпателя выполняли дезэпителизацию роговицы в 9 мм зоне. Далее проводилась контактная пахиметрия. Роговица насыщалась фотосенсибилизатором – 0,1%-м изосмолярным раствором рибофлавина путем закапывания каждые 3 мин. в течение 25 минут. Одновременно мягкая контактная линза Soflens Daily Disposable® (Bausch and Lomb, США) из хилафилкона В без УФ-фильтра погружалась в изотонический 0,1%-й рибофлавин на 15 минут. Затем пропитанную рибофлавином контактную линзу накладывали на поверхность роговицы, и интраоперационно повторно проводили пахиметрию, оценивая толщину роговицы вместе с линзой. Толщина линзы, согласно заявленным данным, составляет 100-110 мкм. По-

сле подтверждения, что толщина более 400 мкм достигнута, проводился УФ-кросслинкинг. Для облучения использовался акселерированный режим на аппарате «УФалинк-Квант» (Россия, рег. удостоверение № РЗН 2019/8172) с длиной волны 365 нм, энергия 5,4 мДж/см², длительность облучения 9 мВт/см² – 10 минут. Непосредственно в момент облучения физиологический раствор инстиллировался поверх контактной линзы каждые 3 мин. по мере ее подсыхания. В конце операции линза удалялась с поверхности глаза, который промывался раствором антибиотика, далее накладывалась бандажная линза. По завершению эпителизации роговицы она снималась, как правило, на 3-4-й день. В послеоперационном периоде пациентам назначались инстилляции антибиотика и декспантенола, после эпителизации – дексаметазон 0,1%-й в течение месяца.

РЕЗУЛЬТАТЫ И ОБСУЖДЕНИЕ

Ни в одном случае не отмечалось интраоперационных осложнений. При выполнении процедуры толщина роговицы после деэпителизации составила в среднем 353±56 мкм, а после наложения МКЛ – 455±19 мкм. Эпителизация роговицы завершалась на 3-4-й день после процедуры.

В раннем послеоперационном периоде – через 1 неделю – отмечалось ухудшение некорригированной (НКОЗ) и корригированной (КОЗ) остроты зрения, а также увеличение значений пахиметрии в среднем до 449±67 мкм. Это было связано с развитием апоптоза кератоцитов и свежей эпителизацией роговицы, клинически выражавшейся в наличии псевдохеида и отека в эпителиальном слое и верхней строме роговицы.

Через месяц наблюдалось незначительное улучшение НКОЗ и КОЗ с 0,05±0,02 до 0,07±0,05 и 0,1±0,08 до 0,2±0,1 соответственно (p=0,09). Однако показатели кератометрии несколько увеличивались: Кмах с 58,5±6,0Д до 60,3±7,4Д (p=0,03), роговичного астигматизма – с 1,9±0,9 до 2,7±2,1Д. Динамика показателей задней поверхности роговицы не оказалась существенной. Это было связано в большей степени с эпи-

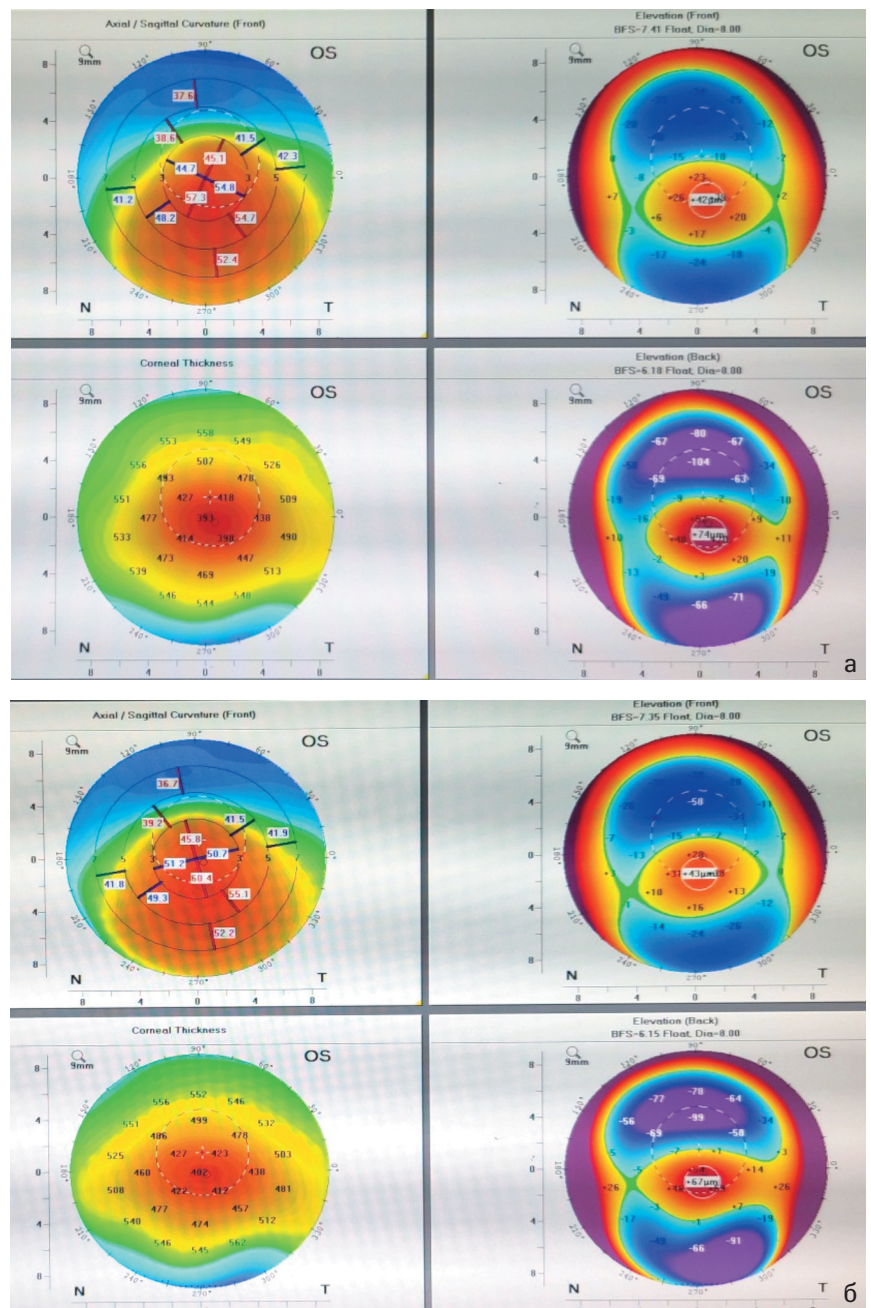


Рис. 1. Кератотопограмма до (а) и через 1 месяц (б) после кросслинкинга

телизацией роговицы и транзиторным увеличением кривизны ее передней поверхности (рис. 1). По данным ОСТ-пахиметрии, толщина роговицы незначительно снизилась по сравнению с данными раннего послеоперационного периода, однако осталась выше дооперационного показателя в среднем на 18±12 мкм. Демаркационная линия была верифицирована в 8 случаях (73%) на глубине 179±98 мкм.

Конфокальная микроскопия роговицы с подсчетом плотности эндотелиальных клеток (ПЭК) на данном сроке наблюдения оказалась не показательной.

Через 3 месяца отмечена положительная динамика в 10 случаях (из 11). Острота зрения – НКОЗ И КОЗ оставались стабильными на уровне 0,08 и 0,2±0,1 соответственно. Однако в показателях кератометрии и пахиметрии отмечалась иная динамика

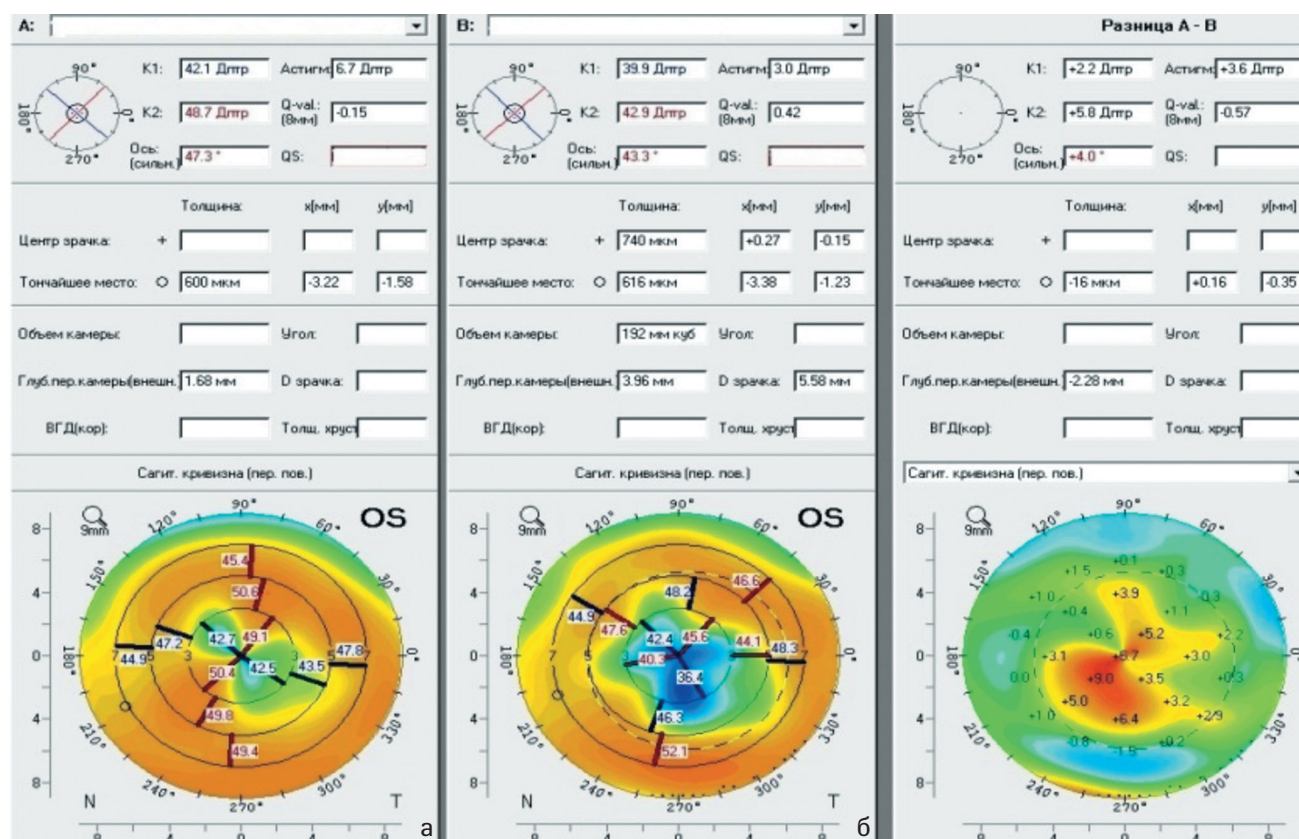


Рис. 2. Кератотопограмма: дифференциальная карта передней поверхности роговицы, до (а) и через 6 месяцев (б) после кросслинкинга

ка. Преломляющая сила роговицы по данным K_{max} , $K1$ и $K2$ снизилась по сравнению с дооперационными значениями, но данные оказались статистически не значимыми. Толщина роговицы уменьшилась во всех случаях в среднем с 387 ± 78 до 370 ± 65 мкм. Плотность эндотелиальных клеток (ПЭК) по данным НРТ незначительно снизилась: с 3556 ± 678 кл/мм² до 3501 ± 998 кл/мм², что оказалось статистически не значимым.

В сроки до полугода нежелательных явлений и осложнений не наблюдалось. Отмечалась стабилизация НКОЗ, которая составила $0,07 \pm 0,65$ и незначительное улучшение КОЗ – до $0,3 \pm 0,23$. Данные кератометрии показали снижение преломляющей силы роговицы K_{max} с $58,5 \pm 6,0$ Д до $57,4 \pm 4,3$ Д, что составляет 1,1Д, $K1$ – с $56,2 \pm 5,4$ Д до $56,4 \pm 7,2$ Д, $K2$ – с $53,9 \pm 8,5$ Д до $53,0 \pm 3,3$ Д. При сравнительной оценке сагиттальная кривизна роговицы статистически значимо уменьшилась, что было связано с уплощением передней поверхности, несмотря на общую ком-

пактизацию роговичной стромы (рис. 2). Толщина роговицы уменьшилась незначительно и составила в среднем 360 ± 59 мкм, снижаясь на 27 мкм, что было статистически не значимым. Безопасность процедуры оценивалась на основании развития осложнений и ПЭК, которые не показали статистически значимых различий в различные сроки, а к 6 месяцам составили 3523 ± 755 кл/мм² в 10 случаях (91,0%).

В 1 случае подсчет ПЭК провести не удалось. У данного пациента отмечалось стойкое сохранение высокой преломляющей силы роговицы по сравнению с дооперационными показателями: 64,3Д и 65,1Д соответственно. Это сопровождалось снижением толщины роговицы на 20 мкм в сроки 6 месяцев и оценивалось как прогрессирование заболевания (9% случаев).

В 2 случаях в течение 3-4 месяцев после процедуры отмечали развитие псевдокейза в раннем послеоперационном периоде, который временно снижал остроту зрения, но затем

практически бесследно прошел на фоне местного лечения стероидами (рис. 3 а и б).

Подобное осложнение является патологической реакцией роговой оболочки глаза на окислительные процессы, протекающие при УФ-облучении и выражающиеся в чрезмерном апоптозе кератоцитов. Однако на фоне стероидной терапии часто удается избежать пролиферативных процессов в строме роговицы, а в сроки от 4 месяцев после репопуляции кератоцитов прозрачность роговицы, как правило, полностью восстанавливается.

ЗАКЛЮЧЕНИЕ

У пациентов с прогрессирующим кератоконусом и тонкой роговицей акселерированный кросслиндинг с применением мягкой контактной линзы оказался безопасным методом лечения. Эффективность его выражалась в снижении показателей кератометрии на 1,1Д, повышении

корригированной остроты зрения на 2 единицы, без каких-либо признаков повреждения эндотелия роговицы, что наблюдалось в 91% случаев. Клинический результат может выражаться транзиторным ухудшением показателей роговицы к концу 1 месяца и улучшением их к концу 6 месяца наблюдения. Для оценки степени эффективности модифицированного протокола кросслинкинга необходимо сравнение его с «Дрезденским» на большем количестве случаев и в более отдаленные сроки.

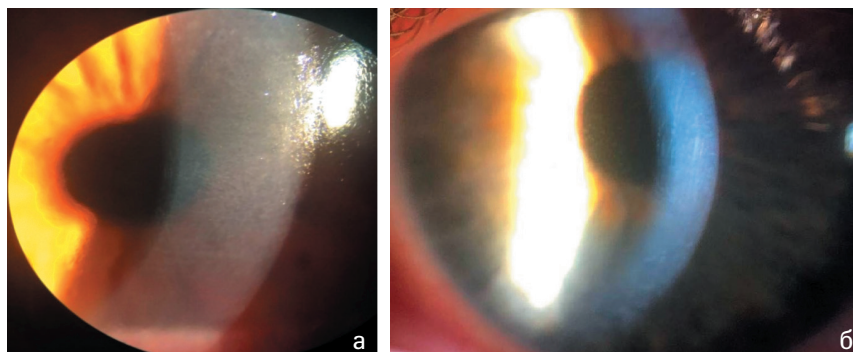
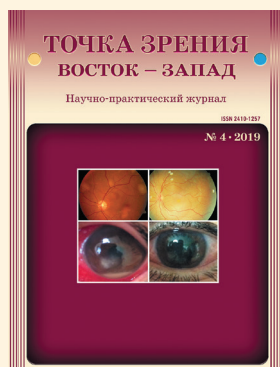

Рис. 3. Роговица пациента после процедуры кросслинкинга: а) псевдогемиз; б) хейз

ЛИТЕРАТУРА

1. Deshmukh R, Hafezi F, Kymionis G, et al. Current concepts in crosslinking thin corneas. *Indian J. Ophthalmol.* 2019; 67(1): 8-15.
2. Бикбов М.М., Халимов А.Р., Усубов Э.Л. Ультрафиолетовый кросслинкинг роговицы. *Вестник РАМН.* 2016;71(3):224-232.
3. Wollensak G. Crosslinking Treatment of Progressive Keratoconus: New Hope. *Current Opinion in Ophthalmology.* 2006; 17(4): 356-360.
4. Cantemir A, Alexa A, Galan B, et al. Outcomes of iontophoretic corneal collagen crosslinking in keratoconic eyes with very thin corneas. *Medicine (Baltimore).* 2017; 96:27.
5. Бикбов М.М., Халимов А.Р. Влияние ультрафиолетового кросслинкинга на биомеханику роговицы. *Российский журнал биомеханики.* 2018; 22(2): 148-153.
6. Бикбов М.М., Халимов А.Р., Усубов Э.Л. и др. Ультрафиолетовый кросслинкинг роговицы (обзор литературы). *Офтальмология.* 2017; 2(24):117-123.
7. Бикбов М.М., Суркова В.К. Метод перекрестного связывания коллагена роговицы при кератоконусе. *Обзор литературы. Офтальмология.* 2014; 11(3): 13-18.
8. Бикбов М.М., Бикбова Г.М., Суркова В.К., Зайнуллина Н.Б. Клинические результаты лечения кератоконуса методом трансэпителиального кросслинкинга роговичного коллагена. *Офтальмология.* 2016; 13(1): 4-9.
9. Padmanabhan P. Collagen cross-linking in thin corneas. *Indian J. Ophthalmol.* 2013; 61(8): 422-424.
10. Randleman B. Corneal Collagen Cross-Linking: New and Expanding Applications. *J. Refract. Surg.* 2012;28(11):744-745.
11. Kling S, Hafez F. Corneal Cross-Linking (CXL) In Thin Corneas: Theory, Experiments And Clinical Application. *Точка зрения. Восток – Запад.* 2017; 1: 17-19.
12. Han Y, Xu Y, Zhu W, et al. Thinner corneas appear to have more striking effects of corneal collagen crosslinking in patients with progressive keratoconus. *J. Ophthalmol.* 2017. Published online 2017;14. doi: 10.1155/2017/6490915
13. Jacob S, Kumar D, Agarwal A, et al. Contact lens-assisted collagen cross-linking (CACXL): A new technique for cross-linking thin corneas. *J. Refract. Surg.* 2014;30(6):366-72.
14. Kumar D, Jacob S. Contact lens-assisted corneal cross-linking. *J. Refract. Surg.* 2015; 31(7): 496.
15. Голубева Ю.Ю., Терещенко А.В., Трифаненкова И.Г. и др. Методика ультрафиолетового кросслинкинга в лечении прогрессирующего кератоконуса при «тонкой роговице». *Современные технологии в офтальмологии.* 2019;4:59-62.
16. Славова М.А., Шипилов В.А., Апостолова А.С. Сравнительный анализ результатов ускоренного кросслинкинга коллагена тонкой роговицы при первичном кератоконусе и ятрогенных кератэктазиях. *Современные технологии в офтальмологии.* 2019; 5:304-308.
17. Chen X, et al. Corneal collagen cross-linking (CXL) in thin corneas. *Eye Vis. Lond. Engl.* 2015; 2(15).



Уважаемые коллеги!

Вы можете подписаться на журнал
«Точка зрения. Восток-Запад»
в любом почтовом отделении вашего города

Индекс: ПИ147

Журнал выходит 2 раза в полугодие.