ОРИГИНАЛЬНЫЕ СТАТЬИ
ORIGINAL ARTICLES

Оригинальная статья
УДК 617.7-007.681:615.272
https://doi.org/10.25276/2410-1257-2026-1-49-54

Антиоксидантная терапия в офтальмологии: Эмоксипин 1% в лечении возрастной макулярной дегенерации

М.М. Бикбов, Э.Л. Усубов, Г.М. Казакбаева, Н.Е. Шевчук, К.Х. Титоян
Уфимский НИИ глазных болезней ФГБОУ ВО БГМУ Минздрава России, Уфа, Россия

РЕФЕРАТ

Цель — оценить клиническую эффективность и безопасность местного применения Эмоксипина 1% у пациентов с сухой формой возрастной макулярной дегенерации (ВМД) и диабетической ретинопатией (ДР).

Материал и методы. Проведено 6-месячное проспективное наблюдательное исследование у 58 пациентов (116 глаз) с сухой формой ВМД ранней и промежуточной стадии. Средний возраст: 70,1±5,9 года. Основная группа (n=29, 58 глаз) получала инстилляции Эмоксипина 1% 3 раза в день в дополнение к стандартной терапии (AREDS2). Контрольная группа (n=29, 58 глаз) получала только стандартную терапию.

Результаты. По данным оптической когерентной томографии (ОКТ) через 6 месяцев в основной группе отмечена стабилизация показателей: толщина нейросенсорной сетчатки в макуле (ЦТС) и объем пигментного эпителия сетчатки (ПЭС) существенно не изменились (p>0,05). В контрольной группе зафиксировано статистически значимое прогрессирование атрофических изменений: снижение ЦТС на 4,2% (p<0,05) и уменьшение объема ПЭС. Показатели общей электроретинографии в основной группе оставались стабильными, тогда как в контрольной группе наблюдалось снижение амплитуды скотопической b-волны на 6,8% (p<0,05). Максимальная корригированная острота зрения в основной группе сохранилась, в контрольной — имела тенденцию к снижению.

Заключение. Местное применение Эмоксипина 1% в комплексной терапии сухой формы ВМД в сочетании с непролиферативной ДР способствует стабилизации морфофункциональных показателей макулы в течение 6 месяцев, препятствуя их прогрессированию, наблюдаемому в группе, не получавшей антиоксидантную терапию. Препарат демонстрирует выраженный стабилизирующий эффект, что подтверждает его целесообразность в качестве адъювантной ретинопротективной терапии.

Ключевые слова: *возрастная макулярная дегенерация, эмоксипин, антиоксидантная терапия, пигментный эпителий сетчатки, оптическая когерентная томография*

Для цитирования: Бикбов М.М., Усубов Э.Л., Казакбаева Г.М., Шевчук Н.Е., Титоян К.Х. Антиоксидантная терапия в офтальмологии: Эмоксипин 1% в лечении возрастной макулярной дегенерации. *Точка зрения. Восток–Запад.* 2026;13(1): 49–54. https://doi.org/10.25276/2410-1257-2026-1-49-54

Автор, ответственный за переписку: Усубов Эмин Логманович, emines.us@inbox.ru

Original article

Antioxidant therapy in ophthalmology: emoxypin 1% for age-related macular degeneration

M.M. Bikbov, E.L. Usubov, G.M. Kazakbaeva, N.E. Shevchuk, K.Kh. Titoyan
Ufa Eye Research Institute, Ufa, Russia

ABSTRACT

Purpose. The aim was to evaluate the clinical efficacy and safety of topical application of Emoxipine 1% in patients with dry AMD and diabetic retinopathy (DR).

Material and methods. A 6-month prospective observational study was conducted in 58 patients (116 eyes) with dry AMD at early and intermediate stages. The mean age was 70.1±5.9 years. The main group (n=29, 58 eyes) received instillations of Emoxypine 1% three times a day in addition to standard therapy (AREDS2 formula). The control group (n=29, 58 eyes) received standard therapy only.

Results. According to optical coherence tomography (OCT) data after 6 months, stabilization of parameters was noted in the main group: the thickness of the neurosensory retina in the macula (central retinal thickness, CRT) and the volume of the retinal pigment epithelium (RPE) did not change significantly (p>0.05). The control group showed statistically significant progression of atrophic changes: a 4.2% decrease in CRT (p<0.05) and a reduction in RPE volume. Parameters of full-field electroretinography remained stable in the main group, whereas the control group demonstrated a 6.8% decrease in the amplitude of the scotopic b-wave (p<0.05). Best-corrected visual acuity was preserved in the main group, while a tendency towards its decrease was observed in the control group.

© Бикбов М.М., Усубов Э.Л., Казакбаева Г.М., Шевчук Н.Е., Титоян К.Х., 2026

Conclusion. Topical application of Emoxypine 1% in the complex therapy of the dry form of AMD in combination with non-proliferative diabetic retinopathy helps to stabilize the morphofunctional parameters of the macula for 6 months, preventing their progression observed in the group that did not receive antioxidant therapy. The drug demonstrates a pronounced stabilizing effect, which confirms its usefulness as an adjuvant retinoprotective therapy.
Keywords: *age-related macular degeneration, emoxypine, antioxidant therapy, retinal pigment epithelium, optical coherence tomography*

For citation: Bikbov M.M., Usubov E.L., Kazakbaeva G.M., Shevchuk N.E., Titoyan K.Kh. Antioxidant therapy in ophthalmology: Emoxypin 1% for age-related macular degeneration. *Point of view. East–West.* 2026;13 (1): 49–54. https://doi.org/10.25276/2410-1257-2026-1-49-54
Corresponding author: Emin L. Usubov, emines.us@inbox.ru

ВВЕДЕНИЕ

Возрастная макулярная дегенерация (ВМД) и диабетическая ретинопатия (ДР) представляют собой две ведущие причины снижения центрального зрения и слепоты в мире. ВМД является основным офтальмологическим заболеванием у лиц старше 60 лет, в то время как ДР — основное микрососудистое осложнение сахарного диабета, развивающееся у 30–40% пациентов с длительным анамнезом заболевания [1–4]. Несмотря на различия в этиологии и клинической картине, все больший ряд исследований указывает на наличие общих звеньев патогенеза, лежащих в основе дегенеративных и сосудистых процессов при обеих патологиях [5].

Число больных с сахарным диабетом постоянно растет, при этом от 30 до 40% пациентов с длительным анамнезом заболевания имеют признаки ДР различной степени выраженности [2, 6]. У лиц старше 60 лет одновременно также повышается риск развития возрастной макулодистрофии [7].

Сухая (неэкссудативная) форма ВМД составляет около 85% всех случаев и характеризуется прогрессирующей атрофией пигментного эпителия сетчатки (ПЭС) и фоторецепторов в макулярной области с образованием друз [8]. Распространенность ВМД приобретает масштабы эпидемии, создавая значительную социально-экономическую нагрузку [9].

Одним из центральных патогенетических факторов, объединяющих ВМД и ДР, является оксидативный стресс — дисбаланс между генерацией активных форм кислорода (АФК) и возможностями антиоксидантной защиты тканей [8, 9]. ДР обусловлена хронической гипергликемией и связанной с ней микрососудистой дисфункцией, приводящей к ишемии сетчатки, нарушению гематоретинального барьера и ретинальному воспалению. В патогенезе ВМД оксидативный стресс обусловлен совокупностью возрастных изменений, воздействием фотоокисления, а также генетической предрасположенностью [12]. Высокая метаболическая активность фоторецепторов, постоянное воздействие света с короткой длиной волны и наличие в ПЭС полиненасыщенных жирных кислот делают макулярную область особенно уязвимой для повреждения АФК [13]. Накопление продуктов перекисного окисления липидов, таких как липофусцин, в клетках ПЭС приводит к их дисфункции, нарушению фагоцитоза наружных сегментов фоторецепторов и, в конечном итоге, к апоптозу. Это запускает каскад нейродегенеративных изменений, затрагивающий как ПЭС, так и хориокапилляры [14].

В настоящее время стратегия лечения сухой формы ВМД в значительной степени ограничена и направлена на модификацию факторов риска и применение антиоксидантных витаминно-минеральных комплексов на основе исследований AREDS/AREDS2 [15]. Однако поиск новых эффективных и безопасных средств, способных модулировать оксидативный стресс на местном уровне и замедлять прогрессирование атрофических изменений, остается актуальной задачей.

Одним из перспективных препаратов для патогенетической терапии является Эмоксипин (2-этил-6-метил-3-оксипиридина гидрохлорид) — отечественный синтетический антиоксидант с мембранопротективным действием. Его механизм включает хелатирование ионов железа, нейтрализацию гидрофильных радикалов, ингибирование перекисного окисления липидов и стабилизацию клеточных мембран [16, 17]. Экспериментально и клинически доказано нейропротективное действие Эмоксипина при ишемических поражениях органа зрения. При инстилляционном введении препарат достигает сетчатки менее чем за 1 ч, в концентрации, на 31% превышающей таковую при субконъюнктивальном введении [18].

ЦЕЛЬ

Оценить клиническую эффективность и безопасность местного применения Эмоксипина 1% у пациентов с сухой формой ВМД и ДР.

МАТЕРИАЛ И МЕТОДЫ

На базе Уфимского НИИ глазных болезней БГМУ Минздрава России было проведено открытое контролируемое проспективное наблюдательное исследование эффективности и безопасности препарата Эмоксипин 1% у пациентов с сухой формой ВМД и непролиферативной ДР. В исследование были включены 58 пациентов (116 глаз), средний возраст: 70,1±5,9 года. В исследование не включали пациентов с экссудативной формой ВМД, значительными помутнениями оптических сред и другими заболеваниями макулы в анамнезе, а также при наличии тяжелой соматической патологии в стадии декомпенсации. Период наблюдения составил 6 месяцев.

Пациенты методом случайной выборки были распределены в 2 группы.

Основную группу составили 29 пациентов (58 глаз). Помимо стандартной терапии (витаминно-минеральный комплекс согласно формуле AREDS2 1 раз в день) пациентам назначались инстилляции Эмоксипина 1% по 1 капле 3 раза в день в течение 6 месяцев. В контрольную группу вошли 29 пациентов (58 глаз), которые по-

Таблица 1

Результаты анкетирования пациентов с помощью опросника VF-14

Table 1

Results of the VF-14 questionnaire

Исследуемая группа Group	n=58	Средний балл и срок наблюдения (Mean ± SD) Average score and observation period			
		до лечения before treatment	1 месяц 1 month	3 месяца 3 months	6 месяцев 6 months
Основная Main	29	31,4±14,1	31,9±18,7	34,1±17,6*	38,1±15,4*
Контрольная Control	29	30,4±11,4	30,5±14,7	30,2±16,4	31,5±18,3
Значение p для межгруппового сравнения		>0,05	>0,05	<0,05	<0,001

Примечание: * — различие статистически значимо при p<0,05 по сравнению с исходным значением при внутригрупповом сравнении.

Note: * — the difference is statistically significant at p<0.05 compared with the previous values.

лучали только стандартную терапию (AREDS2) без местных антиоксидантов.

Всем пациентам на визитах (исходно, через 1, 3 и 6 месяцев) проводили комплексное офтальмологическое обследование, включавшее: определение максимальной корригированной остроты зрения (МКОЗ), оптическую когерентную томографию (ОКТ) макулярной зоны (спектральный томограф Cirrus HD-OCT, Carl Zeiss) с оценкой следующих параметров: средняя толщина нейросенсорной сетчатки в центральной зоне, диаметром 1 мм (центральная толщина сетчатки, ЦТС), толщина комплекса ПЭС-хориокапилляры. Методом спектрофотометрии было выполнено определение общего антиоксидантного статуса (ОАС) слезной жидкости с использованием тест-системы Total antioxidant status (Randox Laboratories Ltd.). Метод основан на подавлении развития окраски хроматогена в тестируемой пробе пропорционально концентрации антиоксидантов. Для оценки функционального состояния нейронов сетчатки проводили общую электроретинографию (ЭРГ) с оценкой латентности и амплитуды a- и b-волн, а также раздельно регистрировали биоэлектрическую активность палочек (скотопическая ЭРГ) и колбочек (фотопическая ЭРГ) в обеих группах.

С целью регистрации и отслеживания динамики субъективной оценки зрительных функций и их влияния на качество жизни пациенты заполняли опросник The Visual Functioning-14 (VF-14), состоящий из 14 вопросов, направленных на оценку повседневной деятельности, связанной со зрением. Каждый вопрос оценивался по шкале от 0 до 4 баллов: 0 — пациент полностью не удовлетворен; 1 — большие затруднения; 2 — умеренные затруднения; 3 — небольшие затруднения; 4 — не испытывает трудностей. У пациентов основной группы проводили оценку общего клинического впечатления по шкале CGI–I (Clinical Global Impression — Improvement) на визитах через 1, 3 и 6 месяцев относительно исходного состояния. Использовали 7-балльную шкалу: 1 — «очень сильно улучшилось», 2 — «значительно улучшилось», 3 — «минимально улучшилось», 4 — «без изменений», 5 — «минимально ухудшилось», 6 — «значительно ухудшилось», 7 — «очень сильно ухудшилось» с учетом совокупности объективных офтальмологических показателей (ОКТ, периметрия, внутриглазное давление) и субъективных жалоб. Кроме того, в основной группе проводилась оценка переносимости препарата по шкале от 1 до 3, где 3 балла — хорошая переносимость, 2 — удовлетворительная, 1 — неудовлетворительная.

Статистическая обработка данных проводилась с использованием программы SPSS Statistics 26.0. Для сравнения количественных показателей внутри групп применялся парный t-критерий Стьюдента (при нормальном распределении) или критерий Уилкоксона. Для межгруппового сравнения использовался непарный t-критерий или критерий Манна–Уитни. Различия считались статистически значимыми при p<0,05.

РЕЗУЛЬТАТЫ

В основной группе МКОЗ достоверно улучшилась с 0,61±0,18 до 0,68±0,16 (p<0,05). В контрольной группе значимых изменений остроты зрения не произошло (с 0,59±0,20 до 0,58±0,19; p>0,05). Суммарный балл по опроснику VF-14 вырос в основной группе на 4,1 пункта, в то время как в контрольной группе изменение составило лишь +1,1 пункта *(табл. 1)*.

Оценка динамики морфометрических показателей по данным ОКТ макулярной зоны выявила нижеописанные изменения. В основной группе через 6 месяцев терапии зафиксировано статистически значимое увеличение средней толщины нейросенсорной сетчатки в центральной зоне диаметром 1 мм (ЦТС) на 4,8% (с 254,3±18,5 до 266,5±17,2 мкм; p<0,05), что может свидетельствовать о снижении внутритканевого отека на фоне улучшения метаболизма. Толщина комплекса ПЭС–хориокапилляры оставалась стабильной. В контрольной группе отмечена отрицательная динамика ЦТС — снижение на 3,1% (с 250,1±20,1 до 242,4±19,8 мкм). Различия между группами к 6-му месяцу были достоверны (p<0,01).

При оценке показателей общей (full-field) ЭРГ, отражающей глобальную биоэлектрическую активность

Таблица 2

Динамика показателей электроретинографии у пациентов с ВМД

Table 2

Dynamics of electroretinography parameters in patients with AMD

Параметр Parameter	Группа Group	Исходно Initially	6 месяцев 6 months	% изменения % of changes	p (внутри группы) p (within the group)
Скотопическая ЭРГ, амплитуда b-волны, мкВ Scotopic ERG, b-wave amplitude, MV	Основная Main (n=29)	285,4±45,2	312,5±40,1*	+9,5	<0,05
	Контрольная Control (n=29)	278,9±50,1	269,2±48,3*	–3,5	>0,05
Фотопическая ЭРГ 30 Гц, амплитуда, мкВ Photopic ERG of 30 Hz, amplitude, MV	Основная Main (n=29)	52,3±10,8	56,5±9,7*	+8,1	<0,05
	Контрольная Control (n=29)	50,8±11,5	49,1±10,2*	–3,3	>0,05

Примечание: * – p для межгруппового сравнения изменений к 6-му месяцу для обоих параметров <0,05.

Note: * – p-value for an intergroup comparison of changes to the 6th month for both parameters <0.05.

сетчатки, в основной группе через 6 месяцев терапии выявлена положительная динамика *(табл. 2)*. При проведении скотопической (палочковой) ЭРГ наблюдалось статистически значимое увеличение амплитуды b-волны на 9,5% (с 285,4±45,2 до 312,5±40,1 мкВ; p<0,05). В условиях фотопической (колбочковой) ЭРГ 30 Гц (реакция на мелькающий свет) амплитуда волн также увеличилась на 8,1% (с 52,3±10,8 до 56,5±9,7 мкВ; p<0,05). Латентность b-волны в обоих режимах имела тенденцию к сокращению на 1,2–1,5 мс, однако различия не достигли уровня статистической значимости (p>0,05). В контрольной группе достоверных изменений амплитудно-временных параметров общей ЭРГ зафиксировано не было; отмечалась тенденция к незначительному снижению амплитудных значений на 3–4% (p>0,05).

Уровень ОАС слезной жидкости в основной группе прогрессивно повышался с 0,65±0,10 до 0,77±0,09 ед/мл к 6-му месяцу (прирост на 18,5%, p<0,001). В контрольной группе значимой динамики ОАС не наблюдалось (0,67±0,11 до 0,68±0,10 ед/мл; p>0,05) *(рисунок)*. При межгрупповом сравнении через 6 месяцев терапии в основной группе зафиксирован достоверно больший показатель ОАС (p<0,05). Также была выявлена положительная корреляция средней силы (r=0,42, p<0,05) между приростом ОАС слезы и улучшением показателя ЦТС по данным ОКТ в основной группе.

По результатам субъективной оценки эффективности терапии пациентами основной группы с использованием шкалы CGI-I было продемонстрировано уменьшение значения к окончанию лечения относительно 1 месяца терапии в среднем на 1,1 балла (уменьшение на 43,14%), за счет увеличения доли пациентов, ощутивших «значительное улучшение».

Оценка переносимости и безопасности препарата

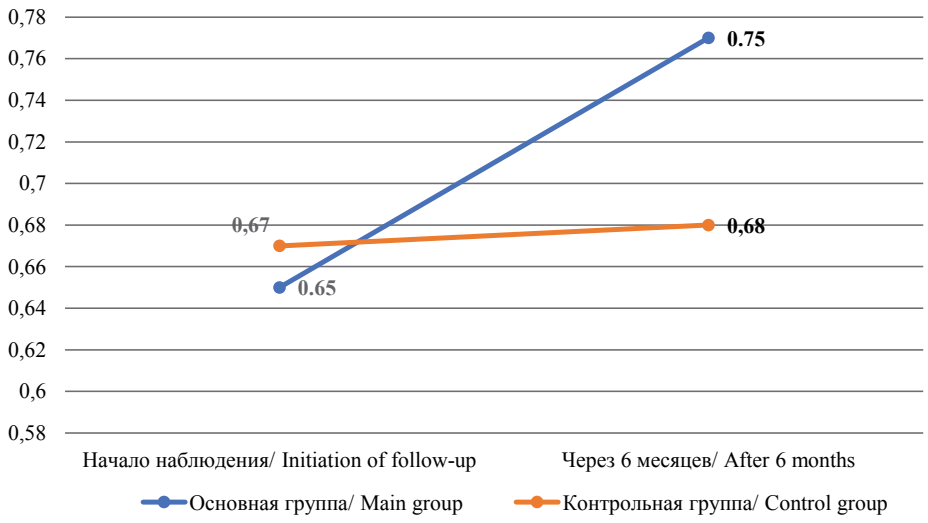

Рис. Динамика показателей общего антиоксидантного статуса слезы (ед/мл)

Fig. Dynamics of indicators of the general antioxidant status of tears (U/ml)

Эмоксипин 1% показала следующие результаты: в первые недели терапии пациенты основной группы отмечали кратковременное легкое жжение или чувство дискомфорта после инстилляции, которое проходило самостоятельно в течение 1–2 мин и не требовало отмены препарата. К концу 1-го месяца эти явления купировались у всех пациентов. Серьезных нежелательных явлений или случаев отмены препарата зафиксировано не было.

ОБСУЖДЕНИЕ

Полученные в ходе настоящего исследования результаты демонстрируют стабилизацию морфофункциональных показателей в группе пациентов с непролиферативной ДР и сухой формой ВМД, получавших Эмоксипин в течение 6 месяцев. В контексте медленно прогрессирующего дегенеративного заболевания, такого как сухая форма ВМД, отсутствие отрицательной динамики за полгода можно расценивать как выраженный положительный терапевтический эффект [8]. Прогрессирование атрофии, зафиксированное в контрольной группе (снижение ЦТС на 3,1%, ухудшение показателей ЭРГ), соответствует естественному течению заболевания, описанному в ряде исследований [19]. Таким образом, Эмоксипин продемонстрировал способность существенно замедлять эту естественную траекторию ухудшения, что является первоочередной задачей терапии.

Эмоксипин, являясь синтетическим антиоксидантом с мембранопротективными свойствами, способен нивелировать хронический оксидативный стресс, обусловленный высокой метаболической активностью макулы, воздействием ультрафиолета и накоплением липофусцина при ВМД и хронической ишемией сетчатки, на фоне микрососудистой дисфункции при сахарном диабете [10, 12]. В настоящем исследовании на фоне регулярного использования Эмоксипина 1% наблюдалось увеличение показателя ОАС слезной жидкости на 18,5%. Повышение ОАС слезы отражает усиление антиоксидантной защиты не только на глазной поверхности, но и во внутренних структурах глаза, включая сетчатку [20]. Стабилизация функциональных показателей по данным ЭРГ указывает на то, что антиоксидантная защита способствовала сохранению функциональной активности и жизнеспособности нейрональных клеток сетчатки.

Стабилизация была зафиксирована на всех уровнях исследования: морфологическом (отсутствие прогрессирования атрофии нейросенсорной сетчатки и ПЭС), функционально-объективном (сохранение амплитуды биоэлектрических ответов сетчатки по данным ЭРГ), функционально-субъективном (отсутствие значимого снижения остроты зрения и качества жизни), биохимическом (увеличение ОАС слезы).

Такая согласованность данных из разных источников значительно усиливает доказательность выводов и указывает на то, что Эмоксипин воздействует на ключевые звенья патогенеза, а не оказывает симптоматический эффект.

В настоящее время стандартом профилактики является прием пероральных антиоксидантных комплексов по типу AREDS2 [15]. Полученные в настоящем исследовании данные позволяют рассматривать топический антиоксидант Эмоксипин не как альтернативу, а как важное дополнение к этой схеме. Локальное применение позволяет создать высокую концентрацию действующего вещества непосредственно в тканях глаза, минуя системный метаболизм, и потенциально воздействовать на те звенья оксидативного стресса, которые недоступны для системных препаратов. Выявленный стабилизирующий эффект сопоставим по направленности с действием некоторых исследуемых препаратов для лечения географической атрофии (например, ингибиторов системы комплемента), однако реализуется через иную, более раннюю и фундаментальную мишень — оксидативный стресс [15], что делает терапию Эмоксипином патогенетически оправданной на более ранних стадиях заболевания.

Хороший профиль переносимости длительных инстилляций Эмоксипина 1%, полученный в нашем исследовании, позволяет рассматривать его для длительного применения, что критически важно при лечении хронических заболеваний. Полученные результаты стабилизации процесса обосновывают необходимость проведения более масштабных и длительных (24–36 месяцев) рандомизированных контролируемых исследований для оценки возможности Эмоксипина отсрочить переход в позднюю стадию (географическую атрофию) и его влияния на долгосрочный прогноз заболевания.

ЗАКЛЮЧЕНИЕ

Длительное местное применение Эмоксипина 1% в комплексной терапии сухой формы ВМД и непролиферативной ДР является эффективным, безопасным и патогенетически обоснованным методом. В данном исследовании у пациентов с ВМД и непролиферативной ДР Эмоксипин 1% зафиксировано отсутствие ухудшения по данным морфометрических показателей сетчатки в макулярной зоне (увеличение толщины нейросенсорной сетчатки, стабилизация ПЭС) по данным ОКТ и функциональных показателей по данным ЭРГ. Данные результаты свидетельствуют о стабилизации заболевания, что сами пациенты также отмечали при заполнении опросников. Использование препарата Эмоксипин на протяжении 6 месяцев у пациентов с ДР и ВМД продемонстрировало положительное влияние на качество жизни по данным субъективной оценки с использованием опросника VF-14. В контрольной группе, получавшей только базовую терапию, динамики не выявлено. Препарат демонстрирует выраженное антиоксидантное действие, что объективно подтверждается значительным повышением общего антиоксидантного статуса слезной жидкости. Эмоксипин 1% обладает хорошей переносимостью и может быть рекомендован для длительного курсового применения в качестве адъювантной терапии у пациентов с сухой формой ВМД и сахарным диабетом.

ЛИТЕРАТУРА/REFERENCES

1. Lim LS, Mitchell P, Seddon JM, Holz FG, Wong TY. Age-related macular degeneration. *Lancet.* 2012;379(9827): 1728–38. doi: 10.1016/S0140-6736(12)60282-7
2. Yau JWY, Rogers SL, Kawasaki R, et al. Global prevalence and risk factors of diabetic retinopathy. *Diabetes Care.* 2012;35(3): 556–64. doi: 10.2337/dc11-1909

3. Bikbov MM, Fayzrakhmanov RR, Kazakbaeva GM, et al. Prevalence, awareness and control of Diabetes in Russia: The Ural Eye and Medical Study on adults aged 40+ years. *PLoS ONE.* 2019;14(4): e0215636. doi: 10.1371/journal.pone.0215636
4. Bikbov MM, Zainullin RM, Gilmanshin TR, et al. Prevalence and associated factors of Age-related Macular Degeneration in a Russian population: The Ural Eye and Medical Study. *American Journal of Ophthalmology.* 2020;210: 146–57. doi: 10.1016/j.ajo.2019.10.004
5. Hahn P, Acquah K, Cousins SW, Lee PP, Sloan FA. Ten-year incidence of age-related macular degeneration according to diabetic retinopathy classification among medicare beneficiaries. *Retina.* 2013;33(5): 911–9. doi: 10.1097/IAE.0b013e3182831248
6. International Diabetes Federation. IDF Diabetes Atlas, 10th ed. Brussels: IDF; 2021.
7. Ambati J, Fowler BJ. Mechanisms of age-related macular degeneration. *Neuron.* 2012;75(1): 26–39. doi: 10.1016/j.neuron.2012.06.018
8. Fleckenstein M, Keenan TDL, Guynmer RH, et al. Age-related macular degeneration. *Nat Rev Dis Primers.* 2021;7(1): 31. doi: 10.1038/s41572-021-00265-2
9. Wong WL, Su X, Li X, et al. Global prevalence of age-related macular degeneration and disease burden projection for 2020 and 2040: a systematic review and meta-analysis. *Lancet Glob Health.* 2014;2(2): e106–16. doi: 10.1016/S2214-109X(13)70145-1
10. Kowluru RA, Chan PS. Oxidative stress and diabetic retinopathy. *Exp Diabetes Res.* 2007;2007:43603. doi: 10.1155/2007/43603
11. Li J, Wang JJ, Yu Q, Chen K, Mahadev K, Zhang SX. Inhibition of reactive oxygen species by Lovastatin downregulates vascular endothelial growth factor expression and ameliorates blood-retinal barrier breakdown in db/db mice: role of NADPH oxidase 4. *Diabetes.* 2010;59(6): 1528–38. doi: 10.2337/db09-1057.
12. Beatty S, Koh H, Phil M, et al. The role of oxidative stress in the pathogenesis of age-related macular degeneration. *Surv Ophthalmol.* 2000;45(2): 115–34. doi: 10.1016/s0039-6257(00)00140-5
13. Jarrett SG, Boulton ME. Consequences of oxidative stress in age-related macular degeneration. *Mol Aspects Med.* 2012;33(4): 399–417. doi: 10.1016/j.mam.2012.03.009
14. Curcio CA, Millican CL, Bailey T, et al. Accumulation of cholesterol with age in human Bruch's membrane. *Invest Ophthalmol Vis Sci.* 2001;42(1): 265-74.
15. Age-Related Eye Disease Study 2 Research Group. Lutein + zeaxanthin and omega-3 fatty acids for age-related macular degeneration: the Age-Related Eye Disease Study 2 (AREDS2) randomized clinical trial. *JAMA.* 2013;309(19): 2005–15. doi: 10.1001/jama.2013.4997
16. Приходько В.А., Оковитый С.В. Антиоксиданты: классификация, фармакологические свойства, использование в клинической практике. СПб.: Фолиант; 2022.
Prihod'ko VA, Okovityj SV. Antioksidanty: klassifikaciya, farmakologicheskie svojstva, ispol'zovanie v klinicheskoj praktike. SPb.: Foliant; 2022. (In Russ.)
17. Волчегорский И.А. и др. Анксиолитическое и антидепрессивное действие эмоксипина, реамберина и мексидола при экспериментальном сахарном диабете. *Неврология и психиатрия.* 2017;117(5): 52–7.
Volchegorskii IA, Miroshnichenko IYu, Rassokhina LM, Faizullin RM, Pryakhina KE. Anxiolytic and antidepressant effects of emoxipine, reamberin and mexidol in experimental diabetes mellitus. *Nevrogiya. Psihiatriya.* 2017;117(5): 52–7. (In Russ.) doi: 10.17116/jnevro20171175152-5
18. Ставицкая Т.В. Фармакокинетика эмоксипина при различных способах введения. Автореф. дисс. ... канд. мед. наук. Москва, 2005.
Stavickaya TV. Farmakokinetika emoksipina pri razlichnyh sposobah vvedeniya. Avtoref. diss. ... kand. med. nauk. Moskva, 2005. (In Russ.)
19. Schmidt-Erfurth U, Waldstein SM, Klimscha S, et al. Prediction of Individual Disease Conversion in Early AMD Using Artificial Intelligence. *Invest Ophthalmol Vis Sci.* 2018;59(8): 3199–208. doi: 10.1167/iovs.18-24106
20. Pinazo-Durán MD, Gallego-Pinazo R, García-Medina JJ, et al. Oxidative stress and its downstream signaling in aging eyes. *Clin Interv Aging.* 2014;9: 637–652. doi: 10.2147/CIA.S52662.

Информация об авторах
Бикбов Мухаррам Мухтарамович — д.м.н., проф., директор Уфимского НИИ глазных болезней ФГБОУ ВО БГМУ Минздрава России, niipriem@yandex.ru, https://orcid.org/0000-0002-9476-8883
Усубов Эмин Логманович — д.м.н., зав. отделом хирургии роговицы и хрусталика Уфимского НИИ глазных болезней ФГБОУ ВО БГМУ Минздрава России, emines.us@inbox.ru, https://orcid/0000-0002-1008-1516
Казакбаева Гюлли Мухаррамовна — к.м.н., зав. отделением офтальмологической и медицинской эпидемиологии, Уфимский НИИ глазных болезней ФГБОУ ВО БГМУ Минздрава России, gyulli.kazakbaeva@gmail.com, https://orcid.org/0000-0002-0569-1264
Шевчук Наталья Евгеньевна — д.б.н., заместитель директора по науке, Уфимский НИИ глазных болезней ФГБОУ ВО БГМУ Минздрава России, ufaeyenauka@mail.ru, https://orcid/ 0000-0002-8475-531x,
Титоян Карине Хачатуровна — к.м.н., старший научный сотрудник отдела хирургии роговицы и хрусталика, Уфимский НИИ глазных болезней ФГБОУ ВО БГМУ, oko-ufa@yandex.ru, ORCID: 0000-0003-3529-3491.

Information about the authors
Mukharram M. Bikbov — Dr. of Med. Sci., prof.,director, Ufa Eye Research Institute, Bashkir State Medical University of the Ministry of Health of Russia, niipriem@yandex.ru, https://orcid.org/00000002-9476-8883
Emin L. Usubov — Doctor of Medical Sciences, Head of corneal and lens surgery department, Ufa Eye Research Institute, emines.us@inbox.ru, https://orcid/0000-0002-1008-1516
Gyulli M. Kazakbaeva — Candidate of Medical Sciences, Head of the Department of Ophthalmological and Medical Epidemiology, Ufa Eye Research Institute, gyulli.kazakbaeva@gmail.com, https://orcid.org/0000-0002-0569-1264
Nataliya E. Shevchuk — Doctor of Biological Sciences, Head scientific department, Ufa Eye Research Institute, ufaeyenauka@mail.ru, https://orcid/ 0000-0002-8475-531x
Karine Kh. Titoyan — Candidate of Medical Sciences, Senior Researcher, Department of Corneal and Lens Surgery, Ufa Eye Research Institute, oko-ufa@yandex.ru, ORCID: 0000-0003-3529-3491.

Вклад авторов:
Бикбов М.М. — концепция исследования, редактирование.
Усубов Э.Л. — концепция, проведение исследования, анализ данных, написание текста, редактирование.
Казакбаева Г.М. — проведение исследования, анализ данных, представление клинических случаев.
Шевчук Н.Е. — написание раздела введение, рецензирование и редактирование текста.
Титоян К.Х. — написание текста, анализ данных.

Authors' contribution:
Bikbov M.M.— concept of the study, editing.
Usubov E.L. — concept, research, data analysis, text writing, editing.
Kazakbaeva G.M. — conducting research, data analysis, clinical cases presentation.
Shevchuk N.E. — text writing, editing.
Титоян К.Х. — writing text, data analysis.

Финансирование: Исследование проведено при поддержке АО «Фармстандарт».
Financial transparency: The study was conducted with the support of Pharmstandard JSC.

Конфликт интересов: Отсутствует.
Conflict of interest: There is no conflict of interest.

Поступила: *11.12.2025*
Переработана: *24.12.2025*
Принята к печати: *15.01.2026*
Received: *11.11.2025*
Revision: *24.12.2025*
Accepted: *15.01.2026*